

УДК 577.3

## ВЛИЯНИЕ ЭКЗОГЕННОГО ПЕРОКСИРЕДОКСИНА 6 НА ФУНКЦИОНАЛЬНЫЕ ПАРАМЕТРЫ ИЗОЛИРОВАННОЙ ПОЧКИ КРЫСЫ

© 2020 г. А.Е. Гордеева, М.Г. Шарапов, В.А. Евдокимов, В.И. Новоселов, Е.Е. Фесенко

Институт биофизики клетки РАН – обособленное подразделение ФИЦ «Пушкинский научный центр биологических исследований РАН», 142290, Пушкино Московской области, ул. Институтская, 3

E-mail: gordeeva1310@yandex.ru

Поступила в редакцию 14.01.2020 г.

После доработки 14.01.2020 г.

Принята к публикации 24.01.2020 г.

Целью исследования являлось изучение защитного эффекта экзогенных пероксиредоксинов при ишемии–реперфузии изолированной почки. Исследование проводилось с использованием модели перфузии изолированной почки крысы *ex vivo*. Рекомбинантный пероксиредоксин 6 вводили непосредственно в состав перфузионного буфера. Высокомолекулярный краситель декстран голубой Blue Dextran 2000 и мочевины добавляли в перфузионный буфер для определения функциональности изолированной почки. Показано, что корковом слое изолированной почки экзогенный пероксиредоксин 6 локализовался в сосудах клубочков почек; в мозговом веществе – в микрососудах, окружающих тонкие каналы. Использование пероксиредоксина 6 снижает степень повреждения структур нефронов в два раза по сравнению с контрольным повреждением, что обеспечивает сохранение процессов ультрафильтрации. Уменьшение повреждения клубочков приводит к уменьшению содержания декстрана голубого в моче в два раза по сравнению с контрольным повреждением в конце периода перфузии. Уменьшение повреждения трубчатых структур указывает на активный транспорт мочевины в течение перфузии. Таким образом, включение пероксиредоксина 6 в перфузионный буфер опосредует уменьшение повреждения структур нефронов и поддержание морфофункционального состояния почечных клубочков и канальцев.

*Ключевые слова:* изолированная почка, нефроны, пероксиредоксины, ишемия–реперфузия.

DOI: 10.31857/S0006302920020179

В настоящее время основным фактором, сдерживающим развитие трансплантологии, является недостаток донорских органов. Дефицит донорских органов еще больше усугубляется на фоне роста числа операций по ретрансплантации. Эта ситуация заставляет многие медицинские центры проводить забор органов у субоптимальных доноров [1–4]. Основным ограничением, снижающим широкое использование трансплантатов, полученных от субоптимальных доноров, является повреждающий эффект каскада ишемически-реперфузионных повреждений. Органы, полученные от субоптимальных доноров, обладают низкой толерантностью к ишемически-реперфузионному повреждению [4–6]. Это связано с тем, что ишемия при заборе органа у донора и последующая реперфузия трансплантата приводит к резкому повышению уровня высокотоксичных активных форм кислорода в ткани транспланта-

та, что приводит к повреждению эндотелия и развитию тяжелых осложнений: отторжению пересаженного органа и первичной дисфункции трансплантата. Таким образом, для успешной защиты ткани трансплантата необходимо блокировать раннюю стадию реперфузионного повреждения, приводящую к поражению тканей, а именно стадию выработки активных форм кислорода. Это может быть достигнуто использованием мощных экзогенных антиоксидантов.

В настоящей работе для защиты трансплантата почки от свободнорадикального окисления при перфузии использовался мощный фермент-антиоксидант класса пероксиредоксинов – пероксиредоксин 6 (Prx6). Ранее было показано, что экзогенный Prx6 был эффективен для повышения антиоксидантного статуса в ткани при свободнорадикальных патологиях [7–12]. Для изучения возможности использования экзогенных пероксиредоксинов для улучшения морфофункциональных показателей изолированной

*Сокращение:* Prx6 – пероксиредоксин 6.

органа в настоящей работе была использована модель перфузии изолированной почки крысы *ex vivo*.

## МАТЕРИАЛЫ И МЕТОДЫ

**Животные.** Были использованы крысы-самцы линии Wistar (масса тела 200–220 г), которых содержали в условиях вивария ИБК РАН (г. Пушкино Московской области).

**Пероксиредоксин 6.** Рекомбинантный P<sub>6</sub> был получен в нашей лаборатории. Белок содержит шесть остатков гистидина на карбоксильном конце полипептидной цепи – His-tag-домен. Наличие His-tag-домена на карбоксильном конце молекулы P<sub>6</sub> не влияет на пероксидазную активность и субстратную специфичность белка и позволяет дифференцировать экзогенный пероксиредоксин от эндогенных пероксиредоксинов. Удельные активности P<sub>6</sub> составляют: пероксидазная – 90–120 нмоль/мг/мин по H<sub>2</sub>O<sub>2</sub> и 60–80 нмоль/мг/мин по *трет*-бутил-гидропероксиду [13].

**Алгоритм перфузии изолированной почки.** Крысы были наркотизированы путем внутривенного введения 0.5 мл 3.5%-го (3 мг/кг) золетила 100. Для предотвращения свертываемости крови использовали гепарин. После предоперационной подготовки проводили декапитацию. Момент декапитации соответствует началу периода ишемии. Период ишемии составляет 45 мин. С началом ишемии проводили изолирование правой почки от общей сосудистой системы путем последовательного наложения лигатур на сосуды и катетеризацию почечной артерии через брюшную аорту [14]. Дополнительно проводили отсечение нижней полой вены на уровне правой внутренней и левой внутренней почечной долей, с ее последующей катетеризацией. Правый мочеточник был изолирован, катетеризирован и помещен в резервуар для сбора мочи. Препарат изолированной почки извлекали из организма в комплексе с печенью. В качестве раствора для перфузии использовали питательную среду DMEM (GIBCO, Invitrogen, США) с содержанием глюкозы 4.5 г/л. В среду включали антидиуретический гормон (0.25 мкг/л). Перед перфузией раствор оксигенировали смесью O<sub>2</sub>/CO<sub>2</sub> (95%/5%), pH 7.4. Температура раствора субнормотермическая (30–35°C).

Через 10 мин ишемии проводили удаление крови из сосудистого русла изолированной правой почки путем ее промывки перфузионным буфером в течение двух минут. Для определения эффектов экзогенного пероксиредоксина 6 в перфузионный буфер добавляли P<sub>6</sub> в концентрации 0.1 мг/мл и перфузировали им почку на этапе удаления крови из сосудистого русла изолированной правой почки. Скорость перфузии на дан-

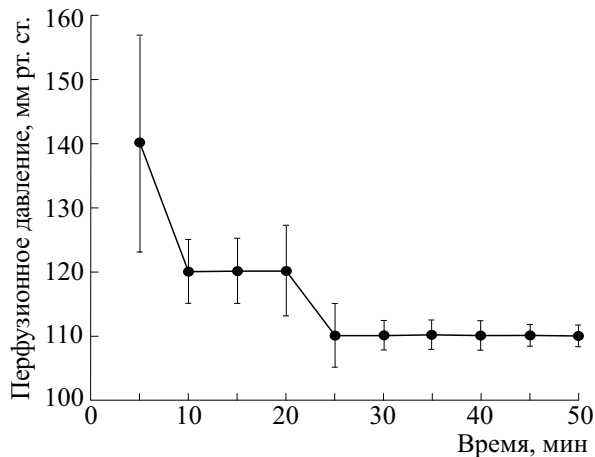
ном этапе – 3 мл/мин. Концентрация экзогенного P<sub>6</sub> в перфузионном растворе была выбрана на основании полученных ранее данных по эффективному снижению ишемически-реперфузионного поражения тонкого кишечника с помощью P<sub>6</sub> [11, 15].

По окончании ишемии проводили перфузию изолированной почки перфузионным буфером в течение 50 мин. На данном этапе P<sub>6</sub> в перфузионном буфере отсутствует. Скорость перфузии на данном этапе равнялась 3–5 мл/мин, что соответствовало давлению 120–110 мм рт. ст. В течение всего срока перфузии каждые 10 мин осуществляли сбор мочи из мочеточника и перфузионного раствора из вены. По окончании перфузии почечную ткань фиксировали для дальнейшего исследования.

**Гистологический анализ почечной ткани.** Для проведения морфологических исследований почки помещали в фиксатор Myrsky's Fixative (Merck, США) для гистологического материала с последующим заключением в парафин. Парафиновые срезы получали на микротоме (Thermo Electron Corporation, США) и окрашивали гематоксилин-эозином (VITROSTAIN Biovitrum, Россия). Толщина среза 3 мкм. Микроскопический анализ срезов проводили на микроскопе Leica DM 6000 (Leica Microsystems CMS GmbH, Германия) с цифровой камерой Leica DFC 490.

**Иммуногистохимический анализ.** Для исследования распределения экзогенного пероксиредоксина 6 по почечной ткани в условиях изолированной перфузии почку перфузировали P<sub>6</sub>-His-tag (3 мг/мл) в течение трех минут с предварительным удалением крови из сосудистого русла правой почки по общей схеме, описанной выше. После перфузии образцы почечной ткани фиксировали для приготовления гистологического материала. Для выявления экзогенного пероксиредоксина 6 использовали кроличьи поликлональные антитела к His-tag (1 : 100) (Bioss, США). Микроскопический анализ срезов проводили на микроскопе Leica DM 6000, фотографии получали с помощью цифровой камеры для микроскопии Leica DFC 490.

**Определение повреждения структуры нефронов изолированной почки при перфузии.** Для определения степени повреждения структур почечного тельца использовался высокомолекулярный краситель декстран голубой Blue Dextran 2000 с молекулярной массой 2000 кДа, (GE Healthcare, Швеция), который в норме не способен проходить через стенки микрососудов. Blue Dextran 2000 (0.2%) добавляли в перфузионный раствор и перфузировали изолированную почку по общей схеме в течение 50 мин. Каждые 10 мин проводили сбор мочи и венозного оттока и определяли концентрацию красителя на длине волны 650 нм с



**Рис. 1.** Динамика перфузионного давления в изолированной почке при контрольном поражении. Скорость перфузии 3–5 мл/мин;  $N = 15$ .

помощью спектрофотометра ND 1000 UV-Vis (Thermo Fisher Scientific, США).

Для определения повреждений структур почечных канальцев в перфузионный раствор вводили мочевины в концентрации 10 мМ. Данная концентрация соответствует нормальным значениям данного метаболита в сыворотке крови крыс [16]. Перфузировали по общей схеме в течение 50 мин. Каждые 10 мин проводили сбор мочи и венозного оттока и определяли концентрацию мочевины на приборе Reflotron Plus (Roche Diagnostics, Швейцария).

**Статистические методы.** Статистический анализ выполняли с использованием программы SigmaPlot 11.0 Software (Systat Software Inc., США). Результаты выражали как среднее значение  $\pm$  стандартная ошибка. Значение  $p < 0.05$  принимали статистически достоверным.

## РЕЗУЛЬТАТЫ

### Параметры перфузии изолированной почки.

Динамика перфузионного давления при контрольном поражении в изолированной почке представлена на рис. 1. На начальном этапе перфузии скорость перфузионного потока составляет 3–5 мл/мин, при этом наблюдается рост перфузионного давления до 140 мм рт. ст., что связано с вазоконстрикцией почечной артерии, которая обуславливает высокое перфузионное давление в этот период. Через 5–7 мин давление стабилизируется и выходит на плато со значением 110 мм рт. ст. Исследование изменения перфузионного давления показало, что как в контрольном поражении, так и при использовании перокси-редоксина 6 показатели давления достоверно не отличаются.

Скорость выделения мочи при перфузии изолированной почки составляет 0.03 мл/мин, напротив, использование перокси-редоксина 6 приводит к снижению скорости выделения мочи до 0.01 мл/мин, при этом зависимость скорости выделения мочи от времени не обнаружена. Скорость оттока перфузионной жидкости из вены составляет около 3 мл/мин и не изменяется при использовании перокси-редоксина 6.

**Гистологический анализ почечной ткани.** На рис. 2а представлена гистология интактной почки. В корковом слое хорошо дифференцируются отделы нефрона: почечное тельце с центральным сосудистым клубочком и почечные извитые канальца — проксимальный (клетки канала имеют выраженную щеточную каемку) и дистальный. Заметны начальные отделы собирательных трубок. В мозговом слое преобладает тонкий каналец, имеющий нисходящий сегмент, петлю Гентле и восходящий сегмент; имеют продолжение собирательные трубки.


В случае 45-минутного периода ишемии и последующего 50-минутного периода реперфузии изолированной почки перфузионным раствором наблюдаются дистрофические изменения структур почечной ткани (рис. 2б). В корковом слое почки наблюдаются полное разрушение структуры половины почечных телец, что препятствует нормальной работе фильтрационного аппарата. Общий размер сохраненных почечных телец не увеличен по сравнению с интактной структурой. В проксимальных и дистальных канальцах наблюдается дистрофия эпителия, а сам каналец расширен. Отмечена утрата большей части эпителиоцитов канальцев: эпителиоциты утрачивают соединение с базальной мембраной и заполняют просвет канальца бесструктурными массами. Поражение почечной ткани имеет зональность и более сильно выражено в корковом слое, снижаясь к латеральному краю. В мозговом веществе отмечается дилатация каналов и поражения клеток отделов тонкого канальца. Просветы отдельных каналов заполнены хлопьевидными агрегатами и клеточным мусором.

В условиях использования Pгхб отмечено снижение степени поражения почечных структур в модели перфузии изолированной почки (рис. 2в). Это в первую очередь выражено в снижении количества пораженных почечных телец в два раза относительно контрольного поражения. Общий размер сохраненных почечных телец не увеличен по сравнению с интактной структурой. Для трубчатых структур нефрона (проксимальный, дистальный, тонкий каналец) отмечено снижение поражения и сохранение общей структурной организации. Встречаются канальцы в состоянии резко выраженной дистрофии с очаговым поражением эпителия, особенно для проксимальных

каналов. В просветах многих канальцев отмечен клеточный мусор и хлопьевидные агрегаты. В мозговом веществе отмечаются дилатация каналов и снижение повреждений внутренней организации отделов тонкого канальца. Просветы отдельных каналов заполнены хлопьевидными агрегатами и клеточным мусором.

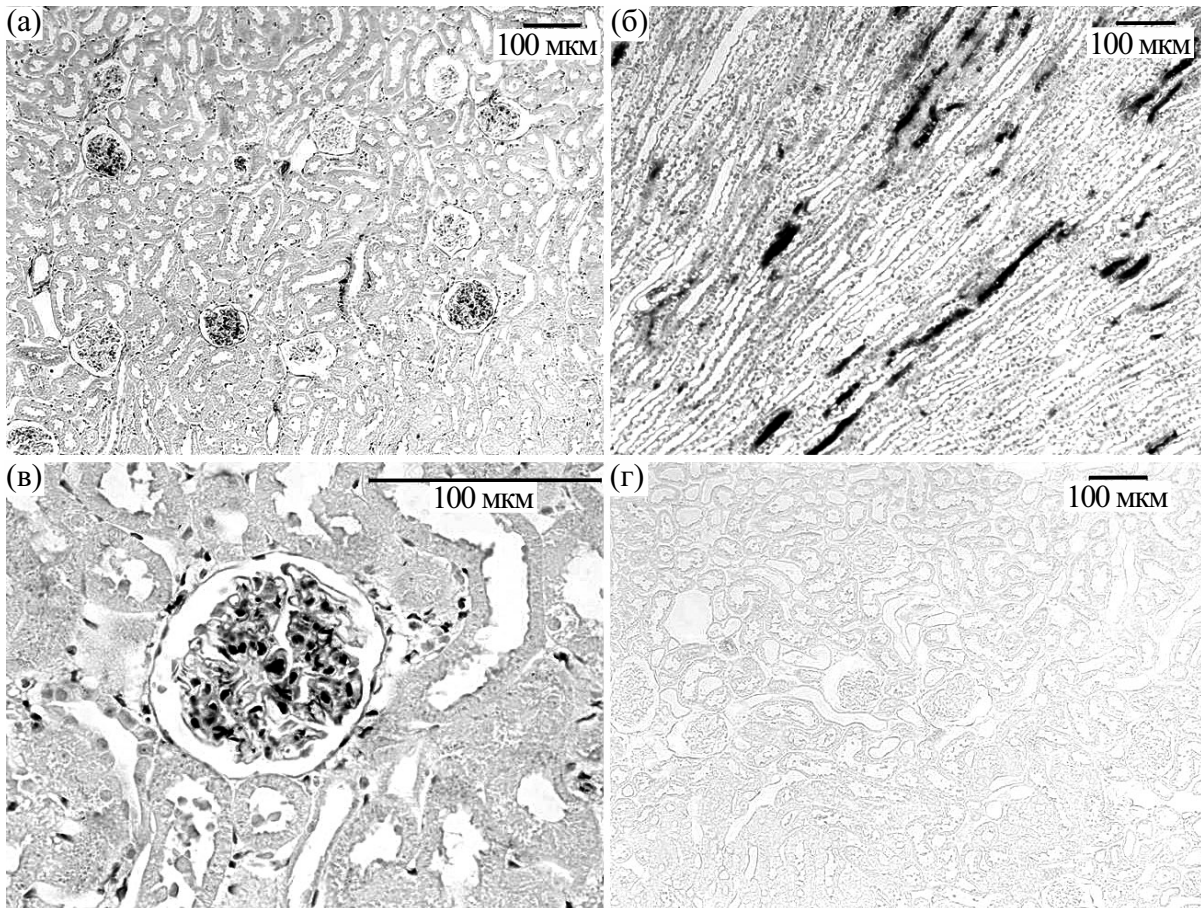
**Распределение экзогенного Ргхб по почечной ткани в условиях изолированной перфузии.** Так как Ргхб является высокомолекулярным соединением, было необходимо выяснить, как он распределяется в почке при его введении в кровеносное русло почки. Для дифференциации экзогенного Ргхб от эндогенного Ргхб использовали антитела против His-tag-домена в молекуле Ргхб. На рис. 3 представлены данные иммуногистохимического анализа, отражающие локализацию экзогенного белка Ргхб в изолированной почке крысы. Было отмечено распределение белка по всему периметру органа. В корковом слое почек экзогенный Ргхб локализуется преимущественно в сосудах почечных клубочков (рис. 3а,в). Проникновение экзогенного Ргхб в капсулу почечного тельца и в просвет канальцев не отмечено (рис. 3в). В мозговом слое экзогенный Ргхб локализован в микрососудах, сопровождающих тонкий каналец. В просвете тонкого канальца экзогенный Ргхб не обнаруживается (рис. 3б). В качестве контрольного теста использовали негативный контроль, в котором при проведении иммуноокрашивания исключалась инкубация с антителами к His-tag-домену. Результаты реакции, представленные на рис. 3г, отрицательные, что свидетельствует о специфичном связывании антител к His-tag-домену экзогенного Ргхб.

**Определение повреждения структуры нефронов изолированной почки при перфузии.** Для определения сохранения процессов ультрафильтрации в почечном тельце в перфузионный раствор вводили краситель декстран голубой (Blue Dextran 2000). На рис. 4 представлена динамика появления красителя декстрана голубого в моче в течение всего срока перфузии. В контрольном поражении уже через 10 мин перфузии в моче отмечено значительное количество декстрана голубого – 40% от его концентрации в перфузионной среде, что указывает на развитие повреждений структур почечного тельца с первых минут перфузии. Напротив, в случае применения экзогенного Ргхб выход декстрана в мочу на начальном этапе перфузии снижен и составляет 12.5% от его концентрации в перфузионном буфере. К концу перфузионного периода в случае использования Ргхб концентрация красителя в моче составляет 25% от его содержания в перфузионной среде, что в два раза ниже концентрации красителя в контрольном поражении в этот период ( $p < 0,05$ ). Такая картина указывает на минимизацию поражения структур почечного тельца нефрона и сохра-



**Рис. 2.** Гистология изолированной почки: (а) – интактная почка; (б) – изолированная почка, ишемия – 45 мин, перфузия – 50 мин, наблюдается поражение почечной ткани с развитием дистрофии всех отделов нефрона почки; (в) – изолированная почка + Ргхб, ишемия – 45 мин, перфузия – 50 мин, наблюдается снижение поражение отделов нефрона почки. Окрашивание эозином-гематоксилином.

нение процессов ультрафильтрации при условии применения экзогенного Ргхб. Концентрация декстрана голубого в перфузионном буфере из вены достоверно не изменялась относительно контроля, как в условиях использования пероксиредоксина б, так и без него.



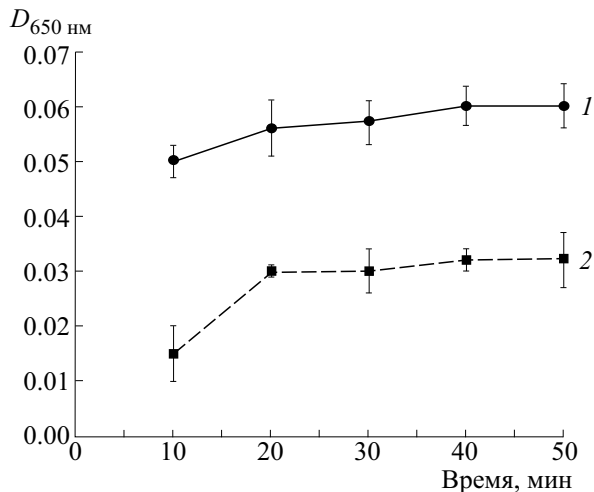
**Рис. 3.** Распределение экзогенного Rghb в почечной ткани в условиях изолированной перфузии: (а) и (в) – распределение Rghb корковом слое, Rghb локализован преимущественно в сосудах клубочков; (б) – распределение Rghb в мозговом слое, Rghb локализован в микрососудах, сопровождающих тонкий каналец. (а)–(в) – Положительный контроль, (г) – отрицательный контроль. Иммуногистохимический анализ с использованием кроличьих поликлональных антитела к His-tag.

Для определения сохранения функциональности почечных канальцев в перфузионный раствор вводили мочевины в концентрации 10 мМ. Данная концентрация мочевины в перфузионном буфере принята за контроль. На рис. 5 представлено изменение концентрации мочевины в моче в течение всего срока перфузии. В контрольном поражении с началом перфузии можно отметить достоверное увеличение концентрации мочевины в моче в два с половиной раза относительно контроля, что указывает на наличие функционирования систем транспорта мочевины в канальцах на этом этапе. Эта система транспорта обеспечивает реабсорбцию мочевины в кровь и ее возврат обратно в каналы. Однако уже через 10 мин перфузии отмечается резкий спад уровня мочевины в моче в сторону контрольных значений. Это может указывать на быстроту поражения структуры большей части почечных канальцев коркового и мозгового слоя и, как следствие, на отсутствие

процессов реабсорбции мочевины в кровь и ее возврата обратно в каналы.

При использовании Rghb концентрация мочевины в моче на начальном этапе перфузии достоверно возрастает в пять с половиной раз относительно контроля, что отражает активный процесс реабсорбции мочевины в кровь и ее возврат обратно в интактные каналы. К 30-й минуте перфузии можно отметить постепенное снижение уровня мочевины в моче, по сравнению с контрольным поражением, что, вероятно, указывает на торможение процессов поражения канальцев нефрона при использовании Rghb. Только через 40 мин перфузии активные процессы реабсорбции мочевины в каналах прекращаются, а уровень этого метаболита падает до контрольных значений и выходит на плато.

Концентрация мочевины в перфузионном буфере из вены достоверно не изменялась относительно контроля, как в условиях использования пероксиредоксина b, так и без него.

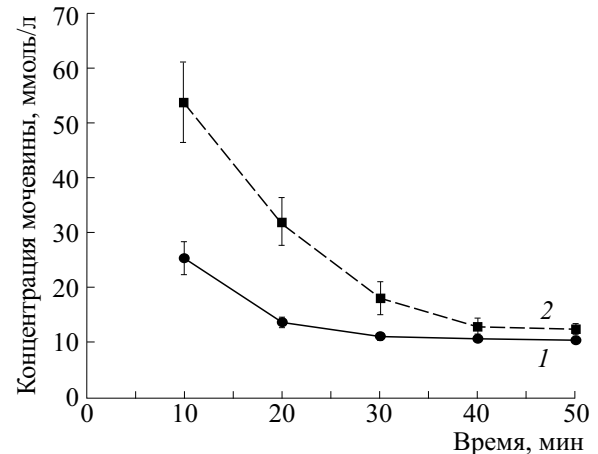


**Рис. 4.** Изменение концентрации красителя декстрана голубого в моче при перфузии изолированной почки: 1 – изолированная почка, ишемия – 45 мин, перфузия – 50 мин,  $N = 5$ ; 2 – изолированная почка + Ргх6, ишемия – 45 мин, перфузия – 50 мин,  $N = 5$ . Краситель введен в перфузионный раствор ( $D_{650} = 0.12$ ). К концу перфузионного периода в случае использования Ргх6 концентрация красителя в моче в два раза ниже концентрации красителя в контрольном поражении в этот период ( $p < 0,05$ ).

## ОБСУЖДЕНИЕ

Ишемически-реперфузионное поражение является основной причиной первичной дисфункции трансплантата и снижения его жизнеспособности. Особенно это актуально для органов, полученных от субоптимальных доноров, так как эти органы имеют низкую толерантность к ишемически-реперфузионному поражению [4–6]. Для предотвращения ишемически-реперфузионного поражения органов, полученных от субоптимальных доноров, используют перфузионное кондиционирование с использованием аппаратной перфузии взамен статической холодной консервации [16].

Основная цель применения аппаратной перфузии органов, как в эксперименте, так и в клинике – стремление улучшить состояние донорского органа перед трансплантацией [18]. Современные консервационные растворы, используемые для перфузионного кондиционирования, должны обеспечивать защиту трансплантата от отека, служить буфером для поддержания баланса pH, нести энергетические субстраты для жизнедеятельности клеток, а также обеспечивать защиту от ишемически-реперфузионного поражения [17, 19]. В настоящее время к наиболее популярным консервирующим растворам относят Евро-Коллинз, кустодиол, раствор Бельзера. Часто в практике использования аппаратной перфузии практикуются фармакологические приемы для модификации перфузионных сред. Было по-



**Рис. 5.** Изменение концентрации мочевины в моче при перфузии изолированной почки: 1 – изолированная почка, ишемия – 45 мин, перфузия – 50 мин,  $N = 5$ ; 2 – изолированная почка + Ргх6, ишемия – 45 мин, перфузия – 50 мин,  $N = 5$ . Мочевина введена в перфузионный раствор (10 мМ). При использовании Ргх6 концентрация мочевины в моче на начальном этапе перфузии достоверно возрастает в 5.5 раза относительно контроля, что отражает активный процесс реабсорбции мочевины в кровь и ее возврат обратно в интактные каналы.

казано, что внесение простагландина E1 в состав консервирующего раствора Бельзера снижает риск возникновения отсроченной функции трансплантата от доноров с расширенными критериями [20]. Использование малых доз NO, NOS-ингибиторов в сочетании с ингибиторами эндотелиальной NO-синтазы при аппаратной перфузии донорских почек достоверно уменьшает перфузионное сопротивление и уменьшает кислородную потребность почечной ткани [21]. В работе [22] было показано, что модификация перфузионной среды Бельзера мезенхимальными стволовыми клетками улучшает показатели жизнеспособности изолированной почки и сохраняет ферментативный механизм, защищающий клетку от ишемически-реперфузионного поражения при аппаратной перфузии.

Среди перфузионных сред наибольшей популярностью пользуется раствора Бельзера для холодной консервации. Его основное преимущество состоит в наличии в составе антиоксидантных агентов глутатиона и аллопуринола для снижения процессов свободнорадикального окисления [17].

К настоящему времени общепринято, что одним из основных факторов, определяющих поражение органа при ишемически-реперфузионном поражении, является окислительный стресс. В этом случае для его нейтрализации предлагается применение экзогенных антиоксидантов. В настоящей работе для защиты от свободноради-



кального окисления при ишемии—реперфузии использовали мощный фермент-антиоксидант пероксиредоксин 6.

В нашем исследовании мы используем с некоторыми изменениями модель, предложенную в работе [14]. Принципиальное отличие нашей модели в том, что изолированная почка подвергается ишемически-реперфузионному поражению. Период ишемии довольно длительный и составляет 45 мин. Такой срок выбран в соответствии с данными о том, что необратимое повреждение эпителиальных клеток нефрона почки начинается с 60-й минуты тепловой ишемии. На этих сроках происходит истощение пула АТФ, что приводит к дисфункции важнейших ферментативных систем и многочисленных белков-транспортёров в клетках канальцевого эпителия. Следствием этого оказываются нарушение регуляции клеточного объема, набухание цитоплазмы и разрыв клеточной мембраны. Вторым существенным фактором ишемического повреждения клеток нефрона — нарушение метаболизма внутриклеточного кальция, происходящее вследствие прекращения работы Са-АТФаз в плазматической мембране и в мембранах эндоплазматической сети [23].

Для защиты изолированного органа от повреждающего действия ишемии—реперфузии был использован экзогенный фермент-антиоксидант Ргх6. В норме в почечной ткани был выявлен эндогенный пул пероксиредоксинов и описан характер их распределения по структурам нефрона [24, 25]. Так, для эндогенного Ргх6 характерна локализация в трубчатых сегментах нефрона, преимущественно в проксимальном и тонком канальцах. При ишемически-реперфузионном поражении именно в этих структурах наблюдается усиление экспрессии данного белка [25]. В настоящей работе было показано, что при перфузии изолированной почки экзогенным Ргх6 белок распределяется по сосудистым структурам всего периметра органа. В корковом слое почек экзогенный Ргх6 локализуется преимущественно в сосудах почечных клубочков. В мозговом слое пероксиредоксин 6 локализован в сосудах, сопровождающих тонкий каналец. В просвете тонкого канальца и капсуле почечного тельца экзогенный Ргх6 не обнаруживается. Таким образом, наблюдается резкое повышение содержания Ргх6 в сосудистых структурах.

Стоит особо отметить, что Ргх6 в составе перфузионного раствора вводится локально в изолированную почку с началом ишемии; на этапе перфузии Ргх6 в перфузионном буфере отсутствует. Таким образом, белок находится в ткани почки в течение всего периода ишемии и на начальном этапе перфузии.

Ргх6 не оказывает влияния на изменение динамики перфузионного давления. Увеличение давления до 140 мм рт. ст. в начале перфузионного периода, по-видимому, связано с вазоконстрикцией почечной артерии. После периода стабилизации давление выходит на плато со значением 110 мм рт. ст. В то же время наблюдалось снижение скорости потока мочи почти в три раза (до 0.01 мл/мин). В литературе отмечено, что значение менее 0.03 мл/мл в модели изолированной перфузии почки не соответствует требованиям для нормальной скорости клубочковой фильтрации [26]. Стоит отметить, что эти данные представлены для модели без периода ишемии. В нашей модели присутствует продолжительный период ишемии, что, вероятно, и приводит к смещению этого показателя на более низкие значения. Этот вопрос требует дальнейшего изучения.

В условиях использования Ргх6 было выявлено снижение степени поражения почечных структур в модели перфузии изолированной почки. Это выражалось, прежде всего, в уменьшении количества пораженных почечных телец. Стоит обратить внимание, что при введении экзогенного Ргх6 в изолированную почку он преимущественно локализуется в микрососудистых структурах почечного тельца. Таким образом, экзогенный Ргх6 попадает в те места, где в случае окислительного стресса наблюдается максимальное разрушение клеток, а именно в микрососудистые структуры. С другой стороны, отмечено снижение повреждения проксимального и тонкого канальца, с сохранением щеточной каемки эпителиоцитов, однако экзогенный Ргх6 не обнаружен в этих структурах. Снижение поражения трубчатых структур можно объяснить наличием в этих местах пула эндогенного Ргх6, уровень экспрессии которого усиливается при ишемически-реперфузионном поражении [25].

Одной из главных функций нефрона является ультрафильтрация плазмы крови в полость капсулы клубочка через эндотелиальный фильтр, образованный фенестрами и ножками подоцитов. Через фенестры эндотелиальных клеток легко проходят вода и низкомолекулярные водорастворимые вещества, а размер «фильтрационных щелей» подоцитов составляет 20–50 нм [27]. Соответственно при введении в перфузионный раствор декстрана голубого с молекулярной массой 2000 кДа не должно происходить его появления в моче при условии отсутствия поражения эндотелиального фильтра клубочка. Было показано, что при перфузии изолированной почки раствором, содержащим декстран голубой, уже через 10 мин в моче отмечено появление красителя. Такая картина объясняется результатами морфологических исследований и указывает на развитие поврежденный структур почечного тельца уже с первых ми-

нут перфузии. Выраженные повреждения почечного тельца приводят в итоге к поражению базальной мембраны клубочков. Следствием этого процесса является нарушение фильтрационных возможностей сосудистого клубочка, что и приводит к появлению красителя в моче. При использовании Ргхб также наблюдается появление в моче декстрана голубого, однако стоит обратить внимание на его динамику. Так, на начальном этапе перфузии его концентрация в моче в 3.3 раз ниже, чем при контрольном поражении на тех же сроках. К концу перфузионного периода в случае использования Ргхб концентрация красителя в моче в два раза ниже концентрации красителя в контрольном поражении в этот период. Такая картина указывает на снижение поражения структур почечного тельца и сохранение процессов ультрафильтрации при условии применения Ргхб. Кроме того, результаты морфологического исследования подтверждают факт снижения поражения структур почечного клубочка при использовании Ргхб. Стоит отметить, что изменение концентрации красителя в моче не пропорционально количеству пораженных клубочков.

Основная функция для канальцев нефрона – вернуть ультрафильтрат в общее сосудистое русло и оставить в моче токсические продукты метаболизма, избыток воды и электролитов. Главным токсический метаболит, который выводится почками с мочой, – мочевина [27]. В контрольном поражении только на начальных этапах перфузии можно отметить увеличение концентрации мочевины в моче в два с половиной раза. Уже через 10 мин перфузии наблюдается резкий спад в концентрации этого метаболита. Это может указывать на быстроту поражения структуры большей части почечных канальцев коркового и мозгового слоя и, как следствие, на отсутствие процессов реабсорбции мочевины в кровь и ее возврата обратно в каналы. В связи с тем, что основные места, ответственные за транспорт мочевины, – проксимальный каналец и тонкий сегмент восходящей части петли Генгле [27], можно говорить о поражении именно этих структур канальца. Кроме того, при морфологическом исследовании было отмечено поражение именно проксимальных канальцев – места, где происходит активный процесс реабсорбции мочевины в почечную стому.

При использовании Ргхб наблюдается совершенно другая картина в показателях концентрации мочевины в моче. Во-первых, на начальных этапах перфузии происходит значительный рост концентрации этого метаболита в моче, что напрямую указывает на наличие процессов транспорта мочевины через канальцы. Во-вторых, в течение перфузии наблюдается постепенный спад концентрации мочевины по сравнению с резким падением концентрации мочевины в контроль-

ном поражении. Это указывает на торможение процессов поражения при использовании экзогенного Ргхб. В-третьих, выравнивание концентраций мочевины в перфузионном растворе и моче происходит только на последнем этапе перфузии (40 мин). На этом этапе уровень мочевины падает до контрольных значений и выходит на плато, что указывает на прекращение активных процессов транспорта мочевины через канальцы. При морфологическом исследовании было показано, что при использовании Ргхб наблюдается снижение поражения общей структурной организации трубчатых структур нефрона: проксимальных и тонких канальцев. Именно эти структуры являются основными местами, ответственными за транспорт мочевины [27]. Стоит, однако, отметить, что изменение транспорта мочевины в канальцах может быть не связано напрямую с повреждением этих структур, однако полученные нами морфологические данные говорят о существенном вкладе именно этого процесса в нарушение процесса реабсорбции мочевины в кровь и ее возврат обратно в каналы.

Ранее было показано, что протекторные эффекты пероксиредоксина б связаны с его пероксидазной активностью, которая позволяет нейтрализовать гиперпродукцию активных форм кислорода, образующихся при ишемически-реперфузионном поражении органов [11, 15]. В частности, мутантный пероксиредоксин б, не обладающий пероксидазной активностью, практически не проявлял протекторных свойств при ишемически-реперфузионном поражении почки мыши [12]. В настоящем исследовании был показан протекторный эффект Ргхб на изолированной почке, что, по-видимому, связано именно с пероксидазной активностью белка.

Было показано, что введение Ргхб в составе перфузионного раствора в изолированную почку с началом ишемии позволяет на последующем этапе перфузии изолированного органа снизить поражение структур нефрона и сохранить морфофункциональное состояние почечных телец и канальцев. Результаты, полученные в работе, указывают на перспективность использования экзогенных пероксиредоксинов для сохранения структуры и функциональной активности почечного трансплантата при ишемически-реперфузионном синдроме. Кроме этого, экзогенные пероксиредоксины могут быть включены в состав известных перфузионных растворов в качестве мощного антиоксидантного агента для снижения процессов свободнорадикального окисления.

#### ФИНАНСИРОВАНИЕ РАБОТЫ

Работа выполнена при финансовой поддержке Программой фундаментальных исследований



Президиума РАН «Постгеномные технологии и перспективные решения в биомедицине».

### КОНФЛИКТ ИНТЕРЕСОВ

Авторы заявляют об отсутствии конфликта интересов.

### СОБЛЮДЕНИЕ ЭТИЧЕСКИХ СТАНДАРТОВ

Работу с лабораторными животными проводили в соответствии с положениями «Европейской конвенции о защите позвоночных животных, используемых для эксперимента и других научных целей, 1986». Основным документом, регламентирующим проведение настоящего исследования, являлось «Руководство по работе с лабораторными животными ИБК РАН» № 57 от 30.12.2011 г.

### СПИСОК ЛИТЕРАТУРЫ

- G. J. Chang, H. D. Mahanty, N. L. Ascher, et al., *Am. J. Transplantol.* **3** (10), 1259 (2003).
- G. Kootstra, *Transplantation* **63** (7), 917 (1997).
- A. I. Sanchez-Fructuoso, D. Prats, et al., *J. Nephrol.* **16** (3), 387 (2003).
- С. Ф. Багненко, Ю. Г. Мойсюк, А. Е. Скворцов и др., *Вестн. трансплантологии и искусственных органов* **11** (3), 17 (2009).
- D. H. Koo and S. V. Fuggle, *Transpl. Rev.* **14** (2), 210 (2000).
- B. M. Stubenitsky, M. H. Booster, and A. P. Nidersting, *Transpl. Int.* **12**, 83 (1999).
- E. V. Karaduleva, E. K. Mubarakshina, M. G. Sharapov, et al., *Bull. Exp. Biol. Med.* **160** (5), 639 (2016).
- В. И. Новоселов, Н. К. Равин, М. Г. Шарапов и др., *Биофизика* **56** (5), 873 (2011).
- А. Г. Волкова, М. Г. Шарапов, В. К. Равин и др., *Пульмонология* **2**, 84 (2014).
- O. A. Palutina, M. G. Sharapov, A. A. Temnov, et al., *Bull. Exp. Biol. Med.* **160**, 322 (2015).
- М. Г. Шарапов, А. Е. Гордеева, Р. Г. Гончаров и др., *Биофизика* **62** (6), 998 (2017).
- R. G. Goncharov, K. A. Rogov, A. A. Temnov, et al., *Cell Tissue Res.* **378** (2), 319 (2019).
- М. Г. Шарапов, В. И. Новоселов и В. К. Равин, *Молекуляр. биология* **43** (3), 505 (2009).
- J. Czogalla, F. Schweda, and J. Löffing, *J. Vis. Exp.* **117**, e54712 (2016). DOI: 10.3791/54712
- A. E. Gordeeva, A. A. Temnov, A. A. Charnagalov, et al., *Dig. Dis. Sci.* **60** (12) 3610 (2015).
- Т. В. Абрашова, Я. А. Гушин и М. А. Ковалева, *Физиологические, биохимические и биометрические показатели нормы экспериментальных животных. Справочник* (ЛЕМА, СПб., 2013).
- А. М. Федорук, *Новости хирургии* **26** (2), 215 (2018).
- S. F. Bagnenko, K. Senchik, A. Skvortsov, et al., *Vestn. khirurgii* **169** (2), 113 (2010).
- R. Anaya-Prado and J. A. Delgado-Vázquez, *Curr. Opin. Organ. Transplantol.* **13** (2) 129 (2008).
- M. R. Maximilian, M. Ph. Polyak, B. S. Ben OMar Arington, et al., *J. Surg. Res.* **85** (1) 17 (1999).
- F. A. Gage and Y. Vodovotz, *Nitric Oxide* **9** (3) 141 (2003).
- M. Gregorini, V. Corradetti, E. Pattonieri, et al., *J. Cell. Mol. Med.* **21**, 3381 (2017).
- L. F. Tirapelli, D. F. Barione, B. F. Trazzi, et al., *Transplantol. Proc.* **41**, 4083 (2009)
- S.V. Novoselov, I. V. Peshenko, V. I. Popov, et al., *J. Cell Tissue Res.* **298**, 471 (1999).
- J. R. Godoy, S. Oesteritz, E. M. Hanschmann, et al., *Free Radic. Biol. Med.* **51**, 552 (2011).
- D. R. Taft, *Curr. Drug Discov. Technol.* **1**, 97 (2004).
- И. А. Савин и А. С. Горячев, *Водно-электролитные нарушения в нейрореанимации* (М., 2015).

## The Effect of Exogenous Peroxiredoxin 6 on Functional Parameters of Isolated Rat Kidney

A.E. Gordeeva, M.G. Sharapov, V.A. Evdokimov, V.I. Novoselov, and E.E. Fesenko

*Institute of Cell Biophysics, Russian Academy of Sciences, Institutskaya ul. 3, Pushchino, Moscow Region, 142290 Russia*

The purpose of the study was to investigate the protective effects of exogenous peroxiredoxins on ischemia-reperfusion injury in the isolated, perfused rat kidney. This study was conducted using ex vivo isolated, perfused rat kidney model. Recombinant peroxiredoxin 6 was injected directly into the perfusion buffer. Blue Dextran of high molecular weight (2000 kDa) and urea were added to the perfusion buffer to evaluate renal function of isolated kidney. It was shown that in isolated rat kidney cortex exogenous peroxiredoxin 6 was localized in glomerular vessels within the kidneys; in the medulla it was found in the microvessels which surrounded the thin-walled tubules. It was shown that peroxiredoxin 6 has the capacity to lower a degree of damage to nephron structures by a factor of 2 as compared to control damage, thereby ensuring the maintenance of ultrafiltration processes. A reduction in glomerular damage leads to a 2-fold decrease in Blue Dextran concentration in urine as compared to control damage at the end of the perfusion period. When tubular structures are less affected by injury, it implies that urea transport is active during perfusion. The present study thus indicates that the presence of peroxiredoxin 6 in the perfusion buffer contributes to a less amount of damage to nephron structures facilitating the maintenance of the morphofunctional state of renal glomeruli and tubules.

*Keywords: isolated kidney, nephrons, peroxiredoxins, ischemia—reperfusion*