ФИЗИОЛОГИЯ ЧЕЛОВЕКА, 2021, том 47, № 6, с. 25–32

УДК 612.842.5.612.843.78

МИКРОГРАВИТАЦИОННЫЙ НЕЙРООФТАЛЬМОЛОГИЧЕСКИЙ СИНДРОМ. ОСОБЕННОСТИ КЛИНИЧЕСКОЙ КАРТИНЫ И КЛАССИФИКАЦИИ

© 2021 г. И. А. Макаров[1, *], Ю. И. Воронков[1], В. В. Богомолов[1], И. В. Алферова[1]

[1]ФГБУН ГНЦ РФ – Институт медико-биологических проблем РАН, Москва, Россия

*E-mail: imak-ncn@mail.ru

Поступила в редакцию 23.09.2020 г.
После доработки 19.12.2020 г.
Принята к публикации 23.03.2021 г.

Проведен сравнительный визуальный и квантитативный анализ фундус-изображений и изображений оптической когерентной томографии (ОКТ-изображений) зрительного нерва и сетчатки глаз космонавтов во время космического полета (КП). На ОКТ-изображениях определяли толщину перипапиллярной сетчатки и головки зрительного нерва (ЗН), расстояние между мембраной Бруха, размеры экскавации. Визуальный осмотр изображений глазного дна, полученных с помощью фундус-фотографирования, не всегда позволял сделать заключение о наличии отека диска зрительного нерва (ДЗН) и классифицировать изменения по стадиям папиллэдемы. Анализ ОКТ-изображений показал, что оценка результатов измерений толщины перипапиллярной сетчатки и головки ЗН при динамическом наблюдении имеет большее значение в диагностике папиллэдемы, особенно на 0–II стадиях, чем определение расстояния между мембраной Бруха, диаметром и глубиной экскавации. Измерение толщины сетчатки на ОКТ-изображениях во время КП во всех наблюдениях показало увеличение величины проминенции по разные стороны от ДЗН, что свидетельствовало о наличии отека головки ЗН. Квантитативный анализ ОКТ-изображений позволяет, помимо объективной и точной диагностики папиллэдемы, правильнее классифицировать ее по стадиям. Предлагается ввести в классификацию дополнительную субклиническую стадию, когда папиллэдема диагностируется только при квантитативном анализе ОКТ-изображений.

Ключевые слова: космический полет, анализ ОКТ-изображений, папиллэдема.

DOI: 10.31857/S013116462104010X

В настоящее время на Международной космической станции (МКС) особое внимание уделяется исследованию состояния зрения в условиях длительного космического полета (КП). В американском исследовательском блоке собран целый ряд современного офтальмологического оборудования: тонометр для измерения внутриглазного давления, аппарат для ультразвукового исследования глаз, фундус-камера для фотографирования глазного дна, оптический когерентный томограф для исследования состояния сетчатки и зрительного нерва (ЗН). Исследования в полете выполняются самими астронавтами в условиях телемедицинской связи с центром управления КП [1, 2].

В зарубежной литературе имеются многочисленные сообщения об изменениях хориоидеи, сетчатки и зрительного нерва в условиях КП. Гиперметропический сдвиг рефракции, уплощение заднего полюса глаза, хориоретинальные складки и отек диска зрительного нерва характеризуют микрогравитационный нейро-офтальмологический синдром (МНОС), получивший название "*space-flight associated neuro-ocular syndrome* (*SANS*)". Одним из наиболее значимых изменений для функции зрения признан отек диска (головки) зрительного нерва (ДЗН) [3–5]. Отек ДЗН (или папиллэдема, от лат. *papilla* – сосочек, *oedema* – отек) может распространяться в перипапиллярную сетчатку. Отек ДЗН можно рассматривать как симптом внутричерепной гипертензии (ВЧГ). Классификация папиллэдемы Е.Ж. Трона [6] и *L. Frisen* [7] основана на осмотре глазного дна с помощью офтальмоскопа и фундус-камеры. Вместе с тем, наиболее информативным исследованием для оценки состояния хориоидеи, сетчатки и ЗН у астронавтов является спектральная оптическая когерентная томография (ОКТ) [1].

Целью работы являлась оценка влияниz КП на состояние ЗН у космонавтов с помощью ОКТ.

Рис. 1. Фундус-фотография глазного дна левого глаза космонавта во время космического полета (КП). Клиническое наблюдение 1.

МЕТОДИКА

Было проведено обследование трех российских космонавтов, совершавших длительные КП на МКС. При выполнении КП, на борту МКС в американском исследовательском блоке офтальмологическое обследование проводилось предварительно обученными членами экипажа МКС, при непосредственном участии и контроле со стороны Национального агентства по аэронавтике и исследованию космического пространства (*NASA*) и центра управления полетами в Хьюстоне (США).

Для анализа состояния сетчатки и области ДЗН были предоставлены цветные цифровые фотографии глазного дна и ОКТ-изображения. ОКТ выполняли с помощью томографа *Spectralis* (*Heidelberg Engineering*, Германия) в разных режимах сканирования. Анализ ОКТ-изображений проводили по горизонтали и вертикали на *B*-сканах, выполненных в программе сканирования по 12-часовым меридианам.

По ОКТ-изображениям проводили определение толщины перипапиллярной сетчатки и головки ЗН. С целью соблюдения стандартных условий анализа всех изображений эту величину определяли в одних и тех же местах. Для этого выбирали два местоположения. Первое относилось к месту окончательного прикрепления задней гиалоидной мембраны стекловидного тела к внутренней пограничной мембране сетчатки. Второе соответствовало проекции окончания мембраны Бруха на ОКТ-изображениях, непосредственно перед чашкой головки ЗН (перед экскавацией ДЗН). В этих точках определяли толщину сетчатки и головки ЗН, строго по вертикальной направляющей, которую определяли как прямую, перпендикулярную мембране Бруха. Вычисления производили от мембраны Бруха до внутренней пограничной мембраны сетчатки, в относительных единицах (отн. ед.) или микрометрах (мкм).

На МКС космонавты заполняли анкеты о состоянии зрения и возможных зрительных нарушениях во время КП. Большинство вопросов относилось к тем жалобам, которые обычно предъявляют пациенты с внутричерепной гипертензией. Ответы в анкетах предлагали разделить по трем степеням тяжести.

РЕЗУЛЬТАТЫ ИССЛЕДОВАНИЯ

По результатам анкетирования два космонавта не предъявили никаких жалоб со стороны зрения. Один космонавт жаловался на зрительные нарушения во время полета, оценивая их тяжесть как легкую. Однако корреляции со стороны субъективных ощущений и состояния ЗН проследить не удалось.

Клиническое наблюдение 1. Российский космонавт, в возрасте 45 лет, совершил второй длительный КП в составе международного космического экипажа на МКС. По результатам анкетирования космонавт не предъявлял никаких жалоб. Острота зрения в течения всего КП оставалась неизменной.

На фотографии левого глаза во время КП (рис. 1) хорошо видна нечеткость границ ДЗН с носовой стороны, снизу и вверху. С височной стороны, примерно на протяжении 4.5 часовых меридианов границы ДЗН представляются четкими. Изменения одинаковые на обоих глазах, что позволяет классифицировать наличие отека ДЗН I стадии по *L. Frisen* на обоих глазах.

На ОКТ-изображениях во время КП, выполненных в режиме сканирования по часовым меридианам хорошо визуализируется утолщение головки ЗН снизу и вверху, а также с носовой стороны (рис. 2). С носовой стороны видно увеличение размеров головки ЗН и в горизонтальной плоскости. Поперечные размеры между мембраной Бруха по горизонтали составили 1015 отн. ед., а поперечный размер экскавации – 405 отн. ед.

На изображениях хорошо визуализируется отек головки ЗН во всех часовых меридианах. Наибольшая проминенциия зарегистрирована во время КП в носовой стороне ДЗН в точке измерения, соответствующей проекции места окончания мембраны Бруха перед чашкой (экскавацией) в головке ЗН. С височной стороны в том же месте проекции окончания мембраны Бруха проминенция была значительно меньше. Таким образом, наличие проминенции в височной стороне головки ЗН позволяет классифицировать отек ЗН как II стадию по *L. Frisen*, а не I стадию, как было



Рис. 2. ОКТ-изображение сетчатки в области головки зрительного нерва левого глаза космонавта во время космического полета (КП).
Клиническое наблюдение 1.

установлено первоначально при осмотре фундус-фотографий глазного дна.

Клиническое наблюдение 2. Российский космонавт, в возрасте 40 лет, совершил второй длительный КП в составе международного экипажа на МКС. По результатам анкетирования к концу выполнения КП космонавт жаловался на зрительные нарушения во время полета. Жалобы были на наличие серой пелены перед глазами, нарушения зрения вблизи и вдаль, появление двоения при крайних отведениях глаз. Также беспокоили головные боли. Тяжесть жалоб анкетируемый оценил как легкую.

На фундус-изображениях в КП ДЗН визуализировался с четкими границами, бледно-розового цвета, сосуды не изменены (рис. 3). Так как изменений со стороны сетчатки и ДЗН не обнаружено, отек ДЗН не визуализировался, по классификации *L. Frisen* состояние ДЗН принимается как здоровое (0 стадия).

ОКТ-изображения во время полета представлены на рис. 4. При анализе ОКТ-изображений обращает на себя внимание некоторое изменение формы и размеров перипапиллярной области и головки ЗН с носовой стороны на правом глазу. На левом глазу какие-либо изменения не визуализировались.

Измерения головки ЗН показывают увеличение толщины сетчатки в перипапиллярной области на правом глазу в КП и после него. Так, в 1-й точке измерения с носовой стороны ДЗН толщина сетчатки, во время КП составила 494 отн. ед. Во 2-й точке измерения толщина сетчатки, во время КП равнялась 433 отн. ед. Несмотря на отсутствие визуальных изменений сетчатки и ДЗН на фундус-изображениях, это позволило классифицировать папиллэдему как субклиническую.

Клиническое наблюдение 3. Российский космонавт, в возрасте 43 лет, совершил свой первый длительный КП в составе международного космического экипажа на МКС. По результатам анкетирования космонавт не предъявлял никаких жалоб. Острота зрения в течения всего КП оставалась неизменной.

NASA предоставила ОКТ-изображения, выполненные до КП в Центре управления полетами в Хьюстоне (США), и на МКС на 36, 49 и 107 сут КП. На всех представленных для анализа ОКТ-изображениях состояние ДЗН было без изменений, а отек головки ЗН не визуализировался как до, так и во время всего полета (рис. 5). Квантитативный анализ ОКТ-изображений показал, что проминенция с носовой стороны ДЗН в месте прикрепления задней гиалоидной мембраны стекловидного тела к внутренней пограничной мембране сетчатки составила +22 и +26 мкм на 36 и 49 сут полета (табл. 1). Самая большая величина проминенции составляла в этом месте +38 мкм на 36 сут полета, с височной стороны ДЗН. На 49 и

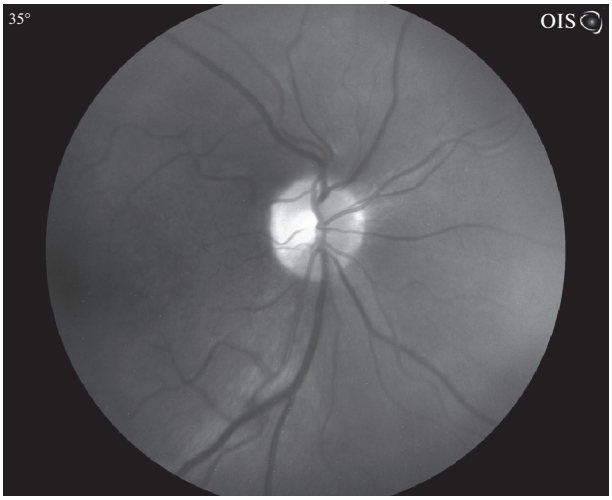

Рис. 3. Фундус-фотография глазного дна правого глаза космонавта во время космического полета (КП).
Клиническое наблюдение 2.

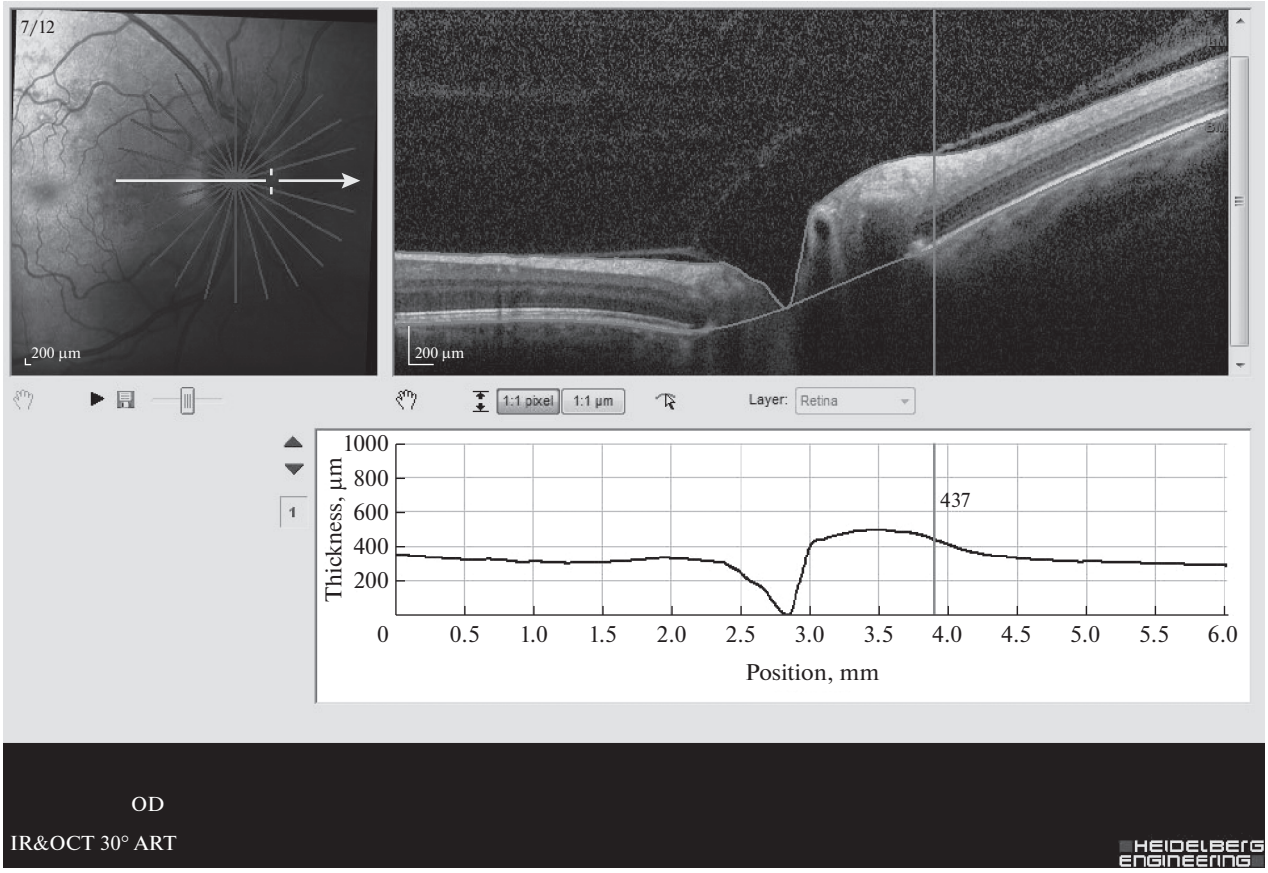

Рис. 4. ОКТ-изображение сетчатки в области головки зрительного нерва правого глаза космонавта во время космического полета (КП).
Клиническое наблюдение 2.

107 сутки полета, проминенция снизилась до +27 и +12 мкм. В верхней стороне ДЗН величина проминенции на 36 и 49 сут полета составляла +27 и +21 мкм, соответственно. В нижней стороне ДЗН проминенция была меньше, чем в остальных сторонах ДЗН, на 36 и 49 сут полета составляла +13 и +15 мкм. Поскольку визуальных изменений ЗН и сетчатки не было на ОКТ-изображениях, но квантитативный анализ показал небольшой прирост толщины сетчатки (проминенцию), больше выраженную на 36 сут полета, то такой отек головки ЗН классифицирован нами как субклинический. Как видно из полученных результатов, толщина сетчатки стала уменьшаться во время полета между 49 и 107 сут после того как космонавту изменили комплекс силовых резистивных физических упражнений на тренажере.

ОБСУЖДЕНИЕ РЕЗУЛЬТАТОВ

Основной причиной изменений со стороны органа зрения в условиях КП, по всей видимости, является повышение внутричерепного давления, связанное с перераспределением крови и жидких сред организма в краниальном направлении, и снижением церебрального венозного оттока в условиях микрогравитации [1, 3, 4]. Воздействие этого пускового фактора вместе с возможным действием других неблагоприятных условий длительного КП может быть причиной появления осложнений со стороны органа зрения у некоторых космонавтов [1]. Наиболее серьезным осложнением является отек головки ЗН.

Отек головки ЗН, как симптом ВЧГ, может протекать как бессимптомно, особенно в случаях нерезкого и постепенного повышения внутричерепного давления, так и с головной болью неясной локализации. При выраженном и особенно резком повышении внутричерепного давления возможны тошнота, рвота, ночные головные боли, особенно в горизонтальном положении тела, усиливающиеся к утру. ВЧГ может сопровождаться пеленой перед глазами (серая пелена), затемнением зрения, иногда двоением, неспособностью видеть в определенной части поля зрения в течение некоторого времени [8, 9]. В нашем исследовании, у одного российского космонавта были подобные симптомы к концу КП, которые

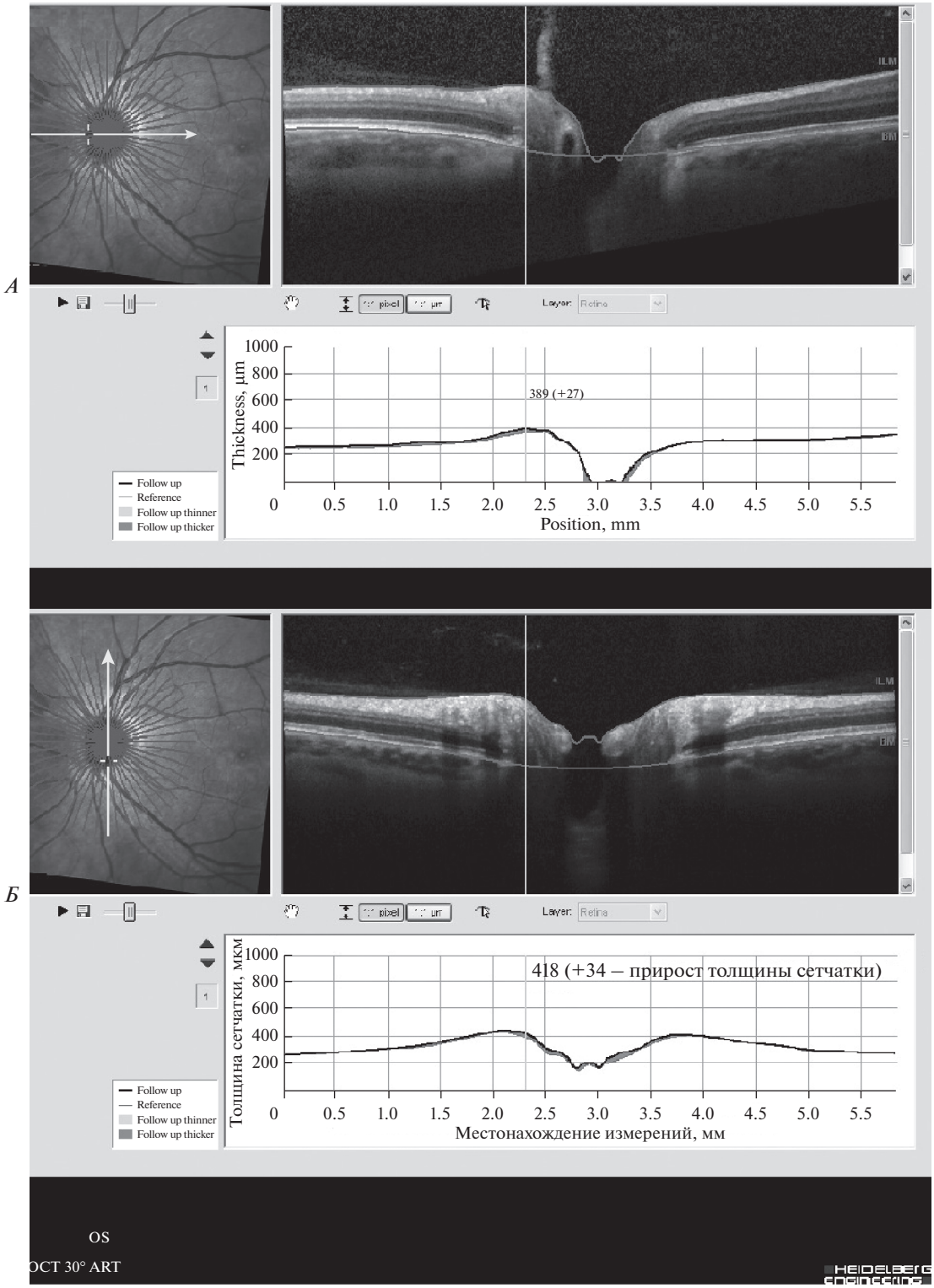

Рис. 5. ОКТ-изображения сетчатки в области головки зрительного нерва до полета (*А*) и на 36 сут космического полета (КП) (*Б*).
Клиническое наблюдение 3.

Таблица 1. Результаты измерений толщины перипапиллярной сетчатки зрительного нерва на изображениях, полученных на оптическом когерентном томографе в зависимости от периода обследования космонавта

Период обследования	Место измерений по точкам* и сторонам от ДЗН							
	носовая		височная		нижняя		верхняя	
	1	2	1	2	1	2	1	2
До КП	303	364	174	248	413	416	387	395
36 сутки КП	315	386	212	258	440	423	400	393
49 сутки КП	321	390	201	248	434	422	402	395
107 сутки КП	336	381	174	248	418	428	395	394

Примечание: * – точки измерений: 1 – место прикрепления задней гиалоидной мембраны стекловидного тела к внутренней пограничной мембране сетчатки, 2 – место окончания мембраны Бруха перед чашкой в головке ЗН.

он отметил при анкетировании, как проявления легкой степени тяжести. Однако изменения головки ЗН были не так выражены, как в другом клиническом наблюдении, где никаких жалоб космонавт не предъявлял.

Применение современных диагностических исследований, как до КП, так и во время КП и после него позволяет на ранних стадиях диагностировать папиллэдему [10]. Так, фундус-офтальмоскопия и ОКТ сетчатки позволила нам выявить отек головки ЗН во время КП у всех трех российских космонавтов, участвовавших в исследовании. Однако результаты анализа фундус-изображений и ОКТ-изображений различаются между собой, прежде всего, по выраженности клинической картины папиллэдемы.

Визуальный осмотр изображений глазного дна, полученных с помощью фундус-фотографирования, не всегда позволял точно диагностировать наличие отека ДЗН, классифицировать изменения папиллэдемы, особенно на ранних стадиях. Известно, что для классификации отека головки ЗН по фундус-фотографиям *L. Frisen* в 1982 г. предложил классифицировать на пять стадий папиллэдем [7]. Эта классификация широко используется в настоящее время, особенно в нейроофтальмологии [11, 12]. Но, очевидно, следует признать, что она носит часто субъективный характер и не всегда устраивает клиницистов. Диагностика основана на субъективном визуальном осмотре глазного дна, зависит от квалификации и опыта конкретного врача-консультанта. Нередко бывают случаи, когда разные врачи трактуют одни и те же изменения по-разному, причисляя их к разным стадиям отека ДЗН. Особенно сложно различать начальные стадии, где изменения ДЗН можно трактовать как проявление отека, так и его отсутствие, или как индивидуальную особенность анатомического строения ЗН. В процессе диагностики динамики изменений при повторных обследованиях часто эта классификация недостаточно информативна, и не дает представления об улучшении или ухудшении состояния ЗН.

Одним из современных объективных методов исследования ЗН и сетчатки, признана спектральная оптическая когерентная томография [1, 13, 14]. Принято считать, что при анализе ОКТ-изображений в диагностике отека ЗН большое значение придается размерам склерального кольца, горизонтального размера открытой мембраны Бруха, экскавации ДЗН и нейроретинального пояска (Шпак А.А., Огородникова С.Н. Способ диагностики отека головки зрительного нерва. Патент на изобретение № 2 348 345 от 09.08.2007.) [15, 16]. Однако по нашему мнению у космонавтов в начальных стадиях отек, как правило, еще не затрагивает перипапиллярную область, часто проминенция ДЗН локализуется по его границам, поперечные размеры между мембраной Бруха по горизонтали еще не увеличены. Так, в 1-ом клиническом наблюдении, во время КП, когда хорошо визуализировалась папиллэдема на фундус-фотографиях и на ОКТ-изображениях, поперечные размеры между мембраной Бруха не были увеличены, а размеры экскавации не были уменьшены. Наши наблюдения показывают, что проминенция в начале отека головки ЗН локализуется с носовой стороны, затем переходят на нижнюю и верхнюю стороны ДЗН, а во II стадии – на височную сторону. По классификации *L. Frisen* только в III стадии за счет отека всей головки ЗН изменяется картина самого ДЗН. Как следует из данных работ, ДЗН приподнимается над поверхностью сетчатки в виде шляпки гриба, что сопровождается увеличением площади нейроретинального пояска, уменьшением площади и глубины экскавации [6, 7, 11, 17]. По-видимому, ВЧГ во время КП вначале проявляется лишь проминенцией головки ЗН. Поэтому оценка результатов измерений толщины перипапиллярной сетчатки и головки ЗН при динамическом наблюдении имеет большее значение в диагностике папиллэдемы, особенно на 0–II стадиях.

Измерение толщины перипапиллярной сетчатки и головки ЗН на ОКТ-изображениях во время КП, по сравнению с дополетными, показа-

ло увеличение величины проминенции по разные стороны от ДЗН, что свидетельствует о наличии отека головки ЗН (Макаров И.А., Воронков Ю.И., Орлов О.И., Богомолов В.В. Способ определения динамики отека диска зрительного нерва. Патент РФ № 2689891 от 29.05.2019). В 1-ом клиническом наблюдении во время КП увеличение величины проминенции в височной стороне ДЗН позволил присвоить II стадию папиллэдемы по *L. Frisen* вместо I стадии, как было установлено первоначально при визуальном осмотре фундус-изображений.

Квантитативный анализ ОКТ-изображений позволил, помимо объективной и точной диагностики папиллэдемы, правильнее классифицировать ее по стадиям. Так, во 2-ом клиническом наблюдении на ОКТ-изображениях определяли визуальное увеличение толщины сетчатки в перипапиллярной области и изменение ее формы только с одной носовой стороны головки ЗН на одном глазу. В этом случае квантитативный анализ ОКТ-изображений позволил диагностировать папиллэдему, ограниченную только носовой стороной ДЗН, классифицируя ее как субклиническую, учитывая то обстоятельство, что визуальные изменения ДЗН на фундус-фотографиях отсутствовали и по классификации *L. Frisen* такое состояние диска ЗН, как правило, принимается за 0 стадию. В 3-м клиническом наблюдении только квантитативный анализ ОКТ-изображений позволил диагностировать субклиническую папиллэдему.

В 3-м клиническом наблюдении детектировали регресс отека ДЗН, происходящий в КП на 49–107 сут, вероятно, связанный с изменением комплекса физических упражнений космонавта с исключением резистивных силовых упражнений.

Таким образом, квантитативный анализ ОКТ-изображений позволяет объективно дифференцировать изменения в 0, I и II стадиях классификации, более точно диагностировать отек ДЗН, чем при офтальмоскопии и визуальном осмотре фундус-изображений и ОКТ-изображений сетчатки и зрительного нерва.

ЗАКЛЮЧЕНИЕ

Во время космического полета у трех российских космонавтов с помощью фундус-фотографирования глазного дна и ОКТ сетчатки был диагностирован отек головки ЗН разной степени выраженности. Исследования показали, что визуальный осмотр фундус-фотографий глазного дна не дает возможности выявить отек на ранних стадиях, правильно квалифицировать его по стадиям развития. С помощью анализа ОКТ-изображений объективно установлено увеличение толщины сетчатки (наличие проминенции) по разные стороны от ДЗН, что позволяет объективно диагностировать наличие или отсутствие папиллэдемы и исключить субъективный фактор в диагностических исследованиях. На основании полученных результатов предлагается расширить классификацию *L. Frisen*, включив в нее субклиническую стадию. Субклиническая стадия классифицирована на основании увеличения толщины сетчатки при квантитативном анализе, которая четко не визуализируется ОКТ-изображениях.

Этические нормы. Все исследования проведены в соответствии с принципами биомедицинской этики, сформулированными в Хельсинкской декларации 1964 г. и ее последующих обновлениях, и одобрены локальным биоэтическим комитетом Института медико-биологических проблем РАН (Москва).

Информированное согласие. Каждый участник исследования представил добровольное письменное информированное согласие, подписанное им после разъяснения ему потенциальных рисков и преимуществ, а также характера предстоящего исследования.

Конфликт интересов. Авторы декларируют отсутствие явных и потенциальных конфликтов интересов, связанных с публикацией данной статьи.

Финансирование работы. Работа выполнена по теме “Проведение работ по медико-биологическому обеспечению летных испытаний МКС (МКС-МБУ)”.

СПИСОК ЛИТЕРАТУРЫ

1. *Макаров И.А., Воронков Ю.И., Асланян М.Г.* Изменение органа зрения при длительном воздействии микрогравитации // Физиология человека. 2017. Т. 43. № 1. С. 111.
   Makarov I.A., Voronkov Y.I., Aslanjan M.G. Ophthalmic changes associated with long-term exposure to microgravity // Human Physiology. 2017. V. 43. № 1. P. 105.
2. *Johnston S.L., Arenare B.A., Smart K.T.* Telemedicine / Principles of Clinical Medicine for Space Flight // Eds. Barratt M.R., Pool S.L. N.Y.: Springer, 2008. P. 163.
3. *Nelson E.S., Mulugeta L., Myers J.S.* Microgravity-induced fluid shift and ophthalmic changes // Life (Basel). 2014. V. 4. № 4. P. 621.
4. *Mader T.H., Gibson C.R., Pass A.F. et al.* Optic disc edema in an astronaut after repeat long-duration space flight // J. Neuroophthalmol. 2013. V. 33. № 3. P. 249.
5. *Lee A.G., Mader T.H., Gibson C.R., Tarver W.* Space flight-associated neuro-ocular syndrome // JAMA Ophthalmol. 2017. V. 135. № 9. P. 992.
6. *Трон Е.Ж.* Заболевания зрительного пути. Ленинград: Медгиз, 1955. 394 с.
7. *Frisen L.* Swelling of the optic nerve head: a staging scheme // J. Neurol. Neurosurg. Psych. 1982. V. 45. № 1. P. 13.

8. *Hatem C.F., Yri H.M., Sørensen A.L et al.* Long-term visual outcome in a Danish population of patients with idiopathic intracranial hypertension // Acta Ophthalmol. 2018. V. 96. № 7. P. 719.
9. *Farmen A.H., Ringstad G., Kerty E.* [Idiopathic intracranial hypertension as a cause of headache] // Tidsskr. Nor. Laegeforen. 2016. V. 136. № 22. P. 1895.
10. *Zhou D., Meng R., Zhang X. et al.* Intracranial hypertension induced by internal jugular vein stenosis can be resolved by stenting // Eur. J. Neurol. 2018. V. 25. № 2. P. 365.
11. *Frisen L.* Swelling of the Optic Nerve Head: A Backstage View of a Staging Scheme // J. Neuroophthalmol. 2017. V. 37. № 1. P. 3.
12. *Funnell J.P., Craven C.L., D'Antona L. et al.* Intracranial pressure in patients with papilloedema // Acta Neurol. Scand. 2018. V. 138. № 2. P. 137.
13. *Аветисов С.Э., Кац М.В.* Использование оптической когерентной томографии в диагностике заболеваний сетчатки // Universum: Медицина и фармакология: электрон. научн. журн. 2017. № 4(38). С. 15.
14. *Mader T.H., Gibson C.R., Otto C.A. et al.* Persistent asymmetric optic disc swelling after long-duration space flight: implications for pathogenesis // J. Neuroophthalmol. 2017. V. 37. № 2. P. 133.
15. Оптическая когерентная томография в диагностике глазных болезней / Под ред. Щуко А.Г., Малышева В.В. М.: ГЭОТАР-Медиа, 2010. 128 с.
16. *Thompson A.C., Bhatti M.T., El-Dairi M.A.* Bruch's membrane opening on optical coherence tomography in pediatric papilledema and pseudopapilledema // J. AAPOS. 2018. V. 22. № 1. P. 38.
17. *Maldonado R.S., Mettu P., El-Dairi M., Bhatti M.T.* The application of optical coherence tomography in neurologic diseases // Neurol. Clin. Pract. 2015. V. 5. № 5. P. 460.

Microgravity Neuroocular Syndrome. Variety Clinic and Classification

I. A. Makarov[a], *, Yu. I. Voronkov[a], V. V. Bogomolov[a], I. V. Alferova[a]

[a] *Institute of Biomedical Problems of RAS, Moscow, Russia*

**E-mail: imak-ncn@mail.ru*

Three clinical observations of Russian cosmonauts are presented. A comparative visual and quantitative analysis of the fundus images and OCT images that were obtained preflight, in-flight, and 4th days post flight was performed. The quantitative OCT image analysis included the measurements of the peripapillar retina and the optic nerve head thickness the distance between the Bruch's membrane, and the diameter and depth of nerve head cup. The fundus images visual analysis did not always make it possible to accurately determine the presence of the optic disc edema, to classify the changes according to the stages of papilledema, such as 0, I, and II on Frisen's scale. The quantitative OCT image analysis showed that the assessment of the measurements data of the retina thickness in the optic nerve head region is more important in the diagnosis of papilledema, especially at from 0 to II stages, than above indicators. The retina thickness of the some optic disc region on in-flight OCT images was increased compared with preflight in all three clinical observations. These results indicated the presence of nerve head edema in-flight. The quantitative OCT images analysis allows to more accurately classifying papilledema by stages. It is proposed to introduce subclinical stage when papilledema is diagnosed only by quantitative OCT image analysis.

Keywords: SANS, OCT-image analysis, papilledema.