ОНТОГЕНЕЗ, 2023, том 54, № 3, с. 226–231

КРАТКИЕ СООБЩЕНИЯ

УДК 611.068,611.81.013

ОСОБЕННОСТИ РАСПРЕДЕЛЕНИЯ ГАМК- И НИТРОКСИДЕРГИЧЕСКИХ СТРУКТУР СУБФОРНИКАЛЬНОГО ОРГАНА КРЫС-САМЦОВ ПОРОДЫ ВИСТАР В РАННЕМ ПОСТНАТАЛЬНОМ РАЗВИТИИ

© 2023 г. В. А. Разенкова[a], *, Д. Э. Коржевский[a]

[a]ФГБНУ "Институт экспериментальной медицины", ул. Академика Павлова, 12, Санкт-Петербург, 197376 Россия

**e-mail: valeriya.raz@yandex.ru*

Поступила в редакцию 12.12.2022 г.
После доработки 05.04.2023 г.
Принята к публикации 08.05.2023 г.

Субфорникальный орган (СФО) – один из циркумвентрикулярных (расположенных вблизи третьего желудочка) органов нервной системы млекопитающих, отвечающий за поддержание энергетического и водно-солевого баланса организма. Несмотря на растущий интерес к исследованию физиологических функций СФО, организация и взаимодействие его тканевых компонентов остаются малоизученными. В связи с этим, целью настоящего исследования стало изучение ГАМК- и нитроксидергической систем СФО с применением методов иммуногистохимии. Исследование выполнено на 7-дневных, 14-дневных и половозрелых (4–6 мес.) самцах крыс породы Вистар. Полученные данные позволили охарактеризовать изменения активности ГАМК- и нитроксидергической систем СФО в ходе развития. Гистохимический профиль экспрессии NO-синтазы изменяется в ходе первых двух недель постнатального развития, и во взрослом возрасте можно выделить три субпопуляции нитроксидергических клеток, различающихся по интенсивности реакции и тканевой локализации. Обнаруженная морфологическая гетерогенность нитроксидергических клеток в СФО может отражать функциональную специализацию различных нейронов.

Ключевые слова: гамма-аминомасляная кислота, оксид азота, головной мозг, субфорникальный орган, развитие, иммуногистохимия

DOI: 10.31857/S0475145023030060, **EDN:** ZRXTJY

ВВЕДЕНИЕ

Субфорникальный орган (СФО) представляет собой компактное клеточное скопление, расположенное вблизи третьего желудочка между столбами свода конечного мозга млекопитающих, и относится к циркумвентрикулярным органам нервной системы. Обильная васкуляризация и наличие в пределах СФО сети фенестрированных капилляров позволяет этому органу регулировать энергетический и водно-солевой баланс организма (Pulman et al., 2006). Интерес исследователей к СФО обусловлен его ролью в обеспечении важных физиологических функций, таких как регуляция работы ренин-ангиотензиновой системы, и водно-солевого обмена (Hicks et al., 2021). В последнее время особое внимание уделяется СФО в контексте восприимчивости его нейрональной популяции к коронавирусной инфекции. Наличие на мембранах клеток СФО ангиотензинпревращающего фермента 2 (ACE2), который связывают HCoV-NL63, SARS-CoV и SARS-CoV-2 при адсорбции на мембране, делает эти клетки чувствительными к инфицированию вирусом (Ong et al., 2022). Однако, в вопросах развития и организации клеточного состава СФО остается одним из самых малоизученных структур ЦНС.

Наличие ГАМК-ергических нейронов в СФО было показано с использованием иммуногистохимического (ИГХ) маркирования ГАМК (Honda et al., 2001). Предполагается, что эти клетки в основном модулируют активность других нейронов в пределах СФО. Не подвергается сомнению и присутствие в составе СФО нитроксидергических нейронов (Krstic et al., 1995). NO-содержащие нейроны СФО, проецирующие на медианное преоптическое ядро, могут участвовать в регуляции чувства жажды (Augustine et al., 2019). Несмотря на это, пространственная организация и взаимодействия этих тканевых компонентов СФО, а также их становление в процессе развития изучены недостаточно. Одним из возможных подходов, позволяющих заполнить эти пробелы, может служить иммуногистохимическое исследование с использованием специфических маркерных белков. В связи с этим, целью настоящего исследования стало изучение ГАМК- и нитрок-

сидергической систем СФО в раннем постнатальном онтогенезе с применением методов иммуногистохимии.

МАТЕРИАЛЫ И МЕТОДЫ

Исследование выполнено на парафиновых срезах головного мозга самцов крыс породы Вистар трех возрастных групп, соответствующих разным периодам развития: 7-е сутки постнатального развития (P7) – неонатальный период; 14-е сутки постнатального развития (P14) – неполовозрелый (инфантильный) период; половозрелые животные (4–6 мес.) (всего $n = 9$) (Sengupta, 2013). При содержании и умерщвлении животных соблюдали основные принципы Европейской Конвенции о защите позвоночных животных, используемых для экспериментов или в иных научных целях (Страсбург, 1986 г.) и "Правила надлежащей лабораторной практики" (приказ № 199н от 01.04.2016 г. Минздрава России). Исследование одобрено локальным этическим комитетом ФГБНУ ИЭМ (заключение № 1/22 от 18.02.2022). Материал фиксировали в цинк-этанол-формальдегиде и заливали в парафин по общепринятой методике. Изготавливали фронтальные срезы толщиной 5 мкм и наклеивали их на предметные стекла "Superfrost Ultra Plus" (Menzel Gläser, Германия). После депарафинирования и регидратации препаратов проводили тепловое демаскирование антигена в модифицированном цитратном буфере (S1700, Agilent, США) в течение 22 мин. Ингибирование эндогенной пероксидазы осуществляли путем обработки срезов 3%-ным водным раствором перекиси водорода в течение 10 мин.

Для выявления ГАМК- и нитроксидергических структур головного мозга использовали поликлональные кроличьи антитела к GAD67 (E10260, Spring BioScience, США) и NO-синтазе (NOS) (E3934, Spring BioScience, США) в разведении 1 : 600 и 1 : 500 соответственно. Инкубацию в первичных антителах проводили в течение трех суток при температуре 27.5°C. В качестве вторичных реагентов использовали набор UltraVision Quanto Detection System HRP (TL-060-QHL, Thermo Scientific, США) в соответствии с рекомендациями производителя. Для визуализации продукта реакции использовали хромоген 3'3-диаминобензидин из набора DAB+ (Agilent, США). Часть срезов подкрашивали квасцовым гематоксилином. В качестве положительного контроля антигена при иммуногистохимическом выявлении ГАМК- и нитроксидергических структур были использованы препараты мозжечка крысы, для клеток которого хорошо известно распределение этих белков (Greif et al., 1991; Blanco et al., 2010). Для постановки отрицательного контроля антител на один из срезов обрабатываемой серии препаратов вместо раствора первичных антител наносили раствор для разведения антител Antibody Diluent (Spring Bioscience, США).

Анализ и фотографирование препаратов проводили с использованием микроскопа Leica DM750 и камеры ICC50 (Leica, Германия). Обработку изображений проводили в программах LAS EZ и Adobe Photoshop Elements 6.0.

РЕЗУЛЬТАТЫ И ОБСУЖДЕНИЕ

В результате иммуногистохимической реакции на GAD67 и NOS в субфорникальном органе крыс всех возрастов отчетливо выявлялись ГАМК-ергические и нитроксидергические структуры (рис. 1). Предварительное исследование препаратов не выявило индивидуальных различий в локализации исследуемых белков в СФО между особями одной стадии развития.

ГАМК-ергические структуры в субфорникальном органе 7-дневных крыс представляют собой тела и отростки ГАМК-ергических клеток. Популяция клеток немногочисленна, клетки располагаются преимущественно в латеральных частях СФО и вблизи покрывающих орган клеток. Отростки GAD67-положительных клеток можно проследить на некотором расстоянии в толще нейропиля. Поскольку известно, что GAD67 характеризуется преимущественной локализацией в перикарионе и синаптических терминалях интернейронов (Esclapez et al., 1994), его наличие в отростках клеток у крыс P7 может говорить о сниженной скорости транспорта фермента на этом сроке. Доказательство этого наблюдения может быть получено путем визуализации внутриклеточного транспорта с использованием мультифотонной микроскопии. Благодаря особенности визуализации ГАМК-ергических клеток на этом сроке (а именно присутствием выявляемого фермента в волокнах нейронов) было показано, что отростки этих нейронов могут не только примыкать к клеткам эпендимного слоя (рис. 1б), но также проходить сквозь ряды таницитов и доходить до просвета желудочка (рис. 2а). Отдельные отростки и терминали также могут оплетать кровеносные сосуды СФО, в частности, септальные вены – крупные тонкостенные сосуды, являющиеся важными элементами кровоснабжения СФО и впадающие в систему большой вены Галена (Hicks et al., 2021). СФО 7-дневных крыс отличается высокоинтенсивной реакцией на антитела к NOS. Фермент локализован в цитоплазме и отростках большого количества иммунопозитивных клеток, распределенных равномерно в пределах органа. Клетки крупные, характеризуются круглым или овальным телом, от которого отходит один или два крупных неветвящихся отростка. Следует отметить, что для NOS-содержащих клеток СФО характерна неравномерная интенсивность иммуногистохимической реакции: нейроны

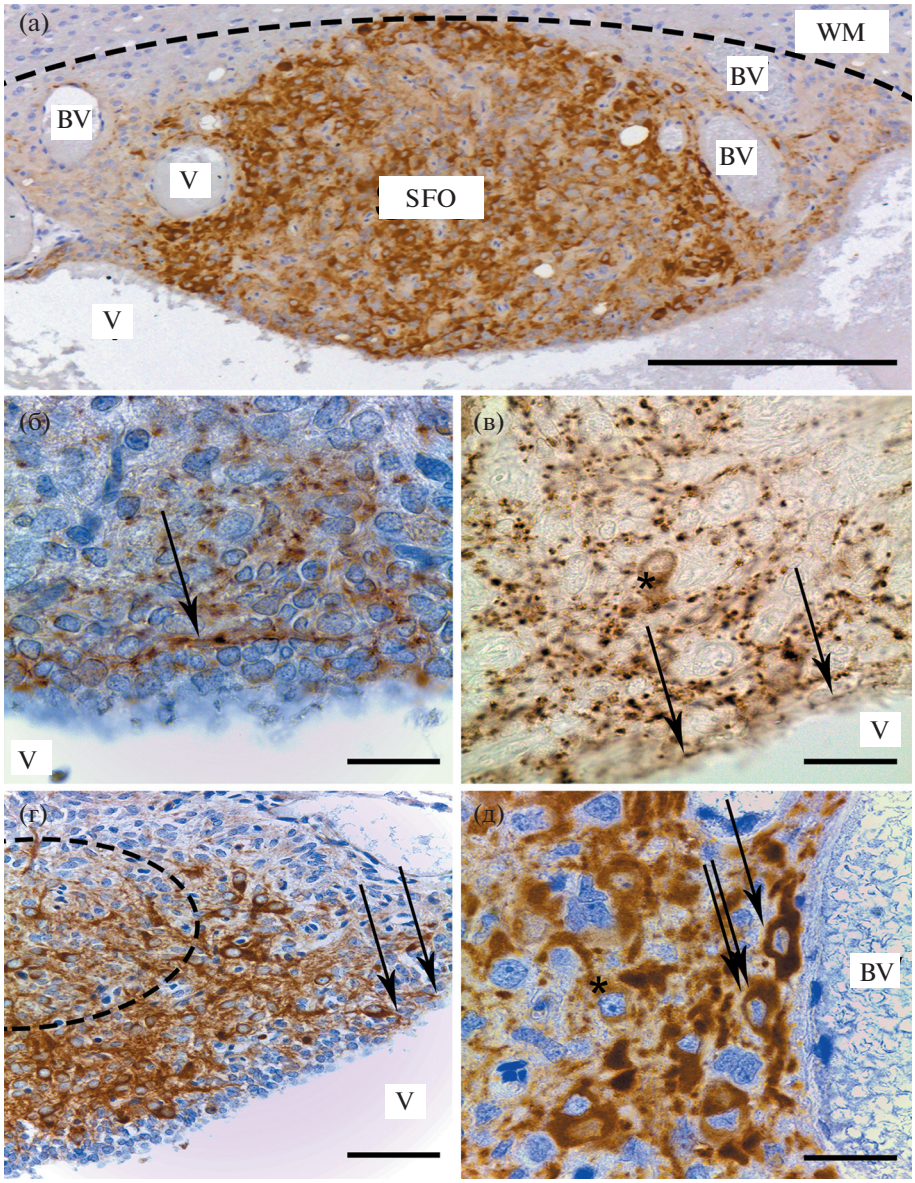

Рис. 1. Общая картина распределения ГАМК- и нитроксидергических структур в субфорникальном органе. Иммуногистохимическая реакция на GAD67 (б, в) и NO-синтазу (а, г, д). (а) Половозрелое животное, общий вид нитроксидергических структур в субфорникальном органе. Пунктирная линия отделяет субфорникальный орган от прилежащего белого вещества; (б) 7-е сутки постнатального развития, вентральная область. Стрелка указывает на GAD67-содержащее волокно; (в) половозрелое животное, вентральная область. Стрелки указывают на ГАМК-ергические терминали в эпендимном слое, звездочка – GAD67-положительная клетка; (г) 7-е сутки постнатального развития. Стрелки указывают на волокна в субэпендимном слое, пунктир ограничивает зону со слабой реакцией на NOS; (д) половозрелое животное, большое увеличение. Стрелка указывает на интенсивноокрашенную клетку, двойная стрелка – клетка с реакцией средней интенсивности, звездочка – слабоокрашенная клетка. SFO – субфорникальный орган, WM – белое вещество, BV – кровеносные сосуды, V – полость желудочка. Масштабный отрезок равен 200 мкм (а), 50 мкм (г), 20 мкм (б, в, д).

с наиболее интенсивной реакцией расположены в латеральных частях, в субэпендимной зоне и вокруг септальных вен, а более слабоокрашенные клетки сконцентрированы в основном в медиальной части СФО (рис. 1г, рис. 2б).

К концу второй недели постнатального развития в СФО наблюдается равномерное распределение ГАМК-ергических синаптических терминалей, а отростки GAD67-положительных клеток уже нельзя проследить на всей протяженности видимых отростков. Контакт ГАМК-ергических терминалей с эпендимным пластом и непосредственно с ликвором на этом сроке сохраняется. У крыс P14 большинство клеток СФО синтезирует

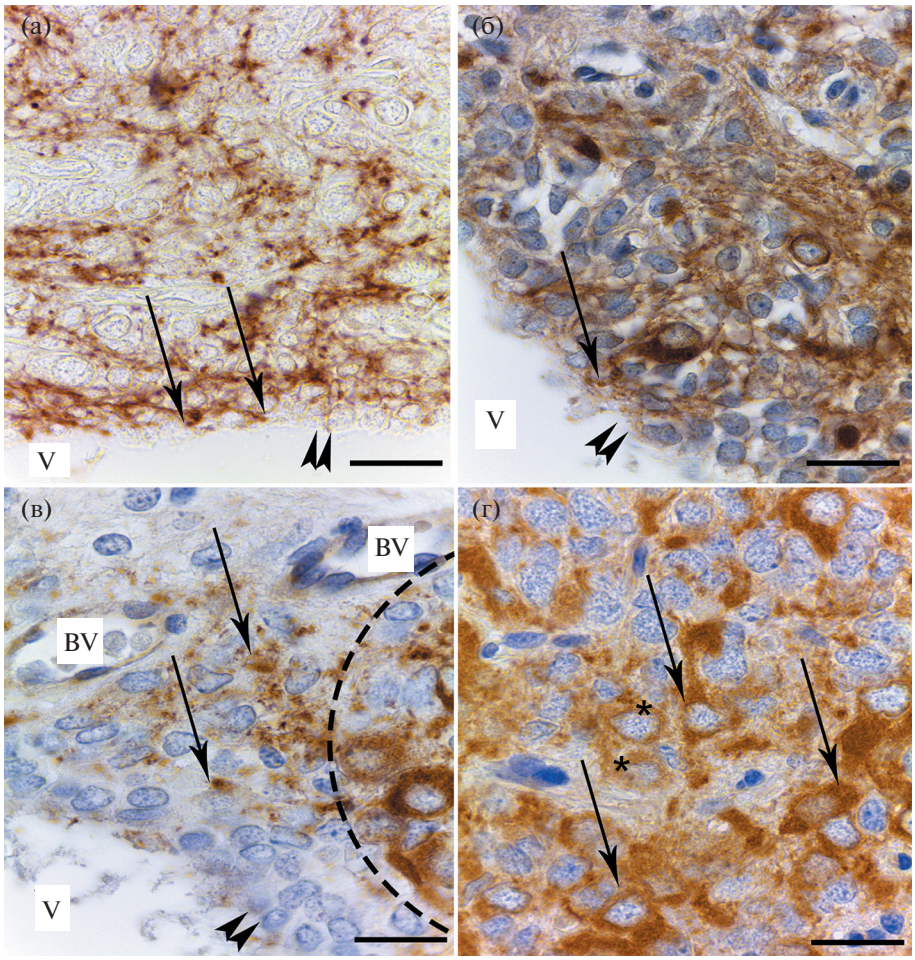

Рис. 2. Особенности распределения ГАМК- и нитроксидергических структур в субфорникальном органе. Иммуногистохимическая реакция на GAD67 (а) и NO-синтазу (б–г). (а) 7-е сутки постнатального развития, вентральная область. Стрелка указывает на ГАМК-ергические волокна в контакте с эпендимой и ликвором; (б) 7-е сутки постнатального развития, вентральная область. Стрелка указывает на NOS-содержащий отросток, проходящий сквозь эпендиму; (в) 14-е сутки постнатального развития, граница латеральной и медиальной части СФО. Стрелки указывают на NOS-содержащие терминали, пунктирная линия отделяет медиальную часть от латеральной; (г) 14-е сутки постнатального развития, медиальная часть СФО. Стрелки указывают на NOS-положительные клетки с реакцией средней интенсивности, звездочка – слабоокрашенная клетка. BV – кровеносные сосуды, V – полость желудочка. Двойная стрелка обозначает слой клеток, покрывающих орган. Масштабный отрезок 20 мкм.

NO-синтазу. В толще нейропиля можно различить NOS-положительные отростки и некрупные округлые структуры, которые могут являть собой как поперечноперерезанные волокна, так и попавшие на плоскость среза варикозности NO-содержащих клеток (рис. 2в). Отдельные отростки оплетают кровеносные сосуды. В латеральных частях органа располагаются преимущественно отростки, но не тела нитроксидергических нейронов (см. рис. 2в). Как и на предыдущем сроке, на P14 можно выявить NOS-положительные клетки с интенсивной реакцией и клетки с реакцией средней интенсивности. В центральной части СФО впервые появляются клетки со слабой ИГХ реакцией на NOS.

У взрослых животных выявлена интенсивная ГАМК-ергическая иннервация СФО. Синаптические бутоны, содержащие GAD67 распределены равномерно по всему объему СФО с незначительным увеличением интенсивности реакции в субэпендимной зоне, периваскулярном пространстве септальных вен и вблизи прилегающего белого вещества. Популяция ГАМК-ергических клеток СФО немногочисленна, клетки располагаются в краевых зонах органа (см. рис. 1в). Такие особенности организации СФО могут быть связаны с анатомическими особенностями этого органа, который, предположительно состоит из двух зон, отличающихся афферентными и эфферентными связями – оболочки и сердцевины (Hicks et al., 2021). Топографическое распределение нейронов и их терминалей в органе, вероятно определяет их эфферентные связи и опосредует физиологические функции. NO-синтазу на этой стадии разви-

тия содержат все или большинство нейронов СФО. Три популяции NO-положительных клеток в соответствии с различной интенсивностью их окрашивания (слабой, промежуточной, сильной) наблюдаются и у взрослых животных (рис. 1д). Наше исследование показало, что эти популяции формируются в процессе развития и различаются расположением в паренхиме СФО. Клетки с интенсивной реакцией на NO-синтазу, которые распластаны по периметру кровеносных сосудов, располагаются в дорсальной части органа и в субэпендимной зоне. Принимая во внимание это наблюдение, а также тот факт, что нейромедиатор NO-продуцирующими клетками высвобождается несинаптически (Nowaczyk et al., 2021), можно предположить, что в СФО присутствует несколько популяций функционально различных нитроксидергических нейронов.

ЗАКЛЮЧЕНИЕ

В исследовании охарактеризованы изменение активности ГАМК- и нитроксидергической систем СФО в ходе постнатального развития крыс. Было показано, что для NO- и ГАМК-ергических терминалей характерно расположение вблизи эпендимного пласта, в контакте с ликвором и кровеносными сосудами (см. рис. 1, 2). Это позволяет им контактировать как с клетками выстилки, так и с цереброспинальной жидкостью. Наличие GAD67 в отростках клеток у крыс P7 может говорить о сниженной скорости транспорта фермента на этом сроке по сравнению с другими возрастами. Созревание NOS-положительных клеток СФО происходит постепенно в ходе постнатального развития, и во взрослом возрасте в СФО присутствуют три типа NOS-содержащих клеток. Наличие в СФО разных популяций NOS-содержащих клеток ставит вопрос об их возможной функциональной специализации, для ответа на который нужны дальнейшие исследования.

ФИНАНСИРОВАНИЕ

Исследование выполнено при финансовой поддержке Российского Научного Фонда, проект № 22-25-00105, https://rscf.ru/project/22-25-00105/.

СОБЛЮДЕНИЕ ЭТИЧЕСКИХ СТАНДАРТОВ

При проведении исследования были соблюдены все применимые международные, национальные и институциональные (заключение № 1/22 от 18.02.2022) принципы ухода и использования животных.

КОНФЛИКТ ИНТЕРЕСОВ

Авторы заявляют об отсутствии конфликта интересов.

ИНФОРМАЦИЯ О ВКЛАДЕ АВТОРОВ

В.А. Разенкова – взятие материала, проводка и заливка в парафиновые блоки, покраска препаратов, фотографирование и анализ препаратов, статистический анализ полученных препаратов, работа с рисунками, написание текста статьи.

Д.Э. Коржевский – дизайн эксперимента, работа с рисунками и написание текста статьи.

СПИСОК ЛИТЕРАТУРЫ

Augustine V., Gokce S.K., Lee S. et al. Hierarchical neural architecture underlying thirst regulation // Nature. 2018. V. 555. № 7695. P. 204–209. https://doi.org/10.1038/nature25488

Blanco S., Molina F.J., Castro L. et al. Study of the nitric oxide system in the rat cerebellum during aging // BMC Neuroscience. 2010. V. 11. P. 1–14. https://doi.org/10.1186/1471-2202-11-78

Esclapez M., Tillakaratne N.J., Kaufman D.L. et al. Comparative localization of two forms of glutamic acid decarboxylase and their mRNAs in rat brain supports the concept of functional differences between the forms // J. Neuroscience. 1994. V. 14. № 2. P. 1834–1855. https://doi.org/10.1523/JNEUROSCI.14-03-01834.1994

Krstic R., Nicolas D., Novier A. Nitric oxide synthase in the subfornical organ of Mongolian gerbil (*Meriones unguiculatus*), mouse and rat // Acta Histochemica. 1995. V. 97. № 4. P. 429–434. https://doi.org/10.1016/S0065-1281(11)80068-1

Greif K.F., Erlander M.G., Tillakaratne N.J. et al. Postnatal expression of glutamate decarboxylases in developing rat cerebellum // Neurochemical Research. 1991. V. 16. № 3. P. 235–242. https://doi.org/10.1007/BF00966086

Hicks A.I., Kobrinsky S., Zhou S. et al. Anatomical organization of the rat subfornical organ // Frontiers in Cellular Neuroscience. 2021. V. 15. № 691711. P. 1–19. https://doi.org/10.3389/fncel.2021.691711

Honda E., Xu S.H., Ono K. et al. Spontaneously active GABAergic interneurons in the subfornical organ of rat slice preparations // Neuroscience Letters. 2001. V. 306. № 1–2. P. 45–48. https://doi.org/10.1016/S0304-3940(01)01862-6

Nowaczyk A., Kowalska M., Nowaczyk J. et al. Carbon monoxide and nitric oxide as examples of the youngest class of transmitters // International J. Molecular Sciences. 2021. V. 22. № 11. https://doi.org/10.3390/ijms22116029

Ong W.Y., Satish R.L., Herr D.R. ACE2, circumventricular organs and the hypothalamus, and COVID-19 // Neuromolecular Medicine. 2022. V. 24. № 4. P. 363–373. https://doi.org/10.1007/s12017-022-08706-1

Pulman K.J., Fry W.M., Cottrell G.T. et al. The subfornical organ: a central target for circulating feeding signals // J. Neuroscience. 2006. V. 26. № 7. P. 2022–2030. https://doi.org/10.1523/JNEUROSCI.3218-05.2006

Sengupta P. The laboratory rat: relating its age with human's // International J. Preventive Medicine. 2013. V. 4. № 6. P. 624–630.

Structural Organization of GABA- and Nitroxidergic Systems of Subfornical Organ in Wistar Rats Postnatal Development

V. A. Razenkova[1], * and D. E. Korzhevskii[1]

[1]Institute of Experimental Medicine, ul. Akad. Pavlova 12, Saint Petersburg, 197376 Russia

**e-mail: valeriya.raz@yandex.ru*

The subfornical organ (SFO) is one of the circumventricular organs (CVOs) of the mammalian nervous system responsible for maintaining the energy and water and sodium balance. Despite notable interest in the SFO and its physiological functions, the organization of individual populations of SFO cells, as well as their interactions remain to be clearly established. In this study we examined GABA and nitroxidergic systems of SFO using immunohistochemical (IHC) methods. The brain of male Wistar rats at different stages of postnatal development: postnatal day 7 (P7), 14 (P14) and adult (4–6 months), was examined. The data obtained allowed us to characterize changes in the activity of the GABA- and nitroxidergic systems of the SFO during development. In adult rats, three subpopulations of nitroxidergic cells, differing in the intensity of the reaction and tissue localization, can be distinguished. The revealed morphological heterogeneity of nitroxidergic cells in SFO may reflect their diverse functional status.

Keywords: gamma-aminobutyric acid, nitric oxide, forebrain, subfornical organ, development, immunohistochemistry