

ЭЭГ-АНАЛИЗ ФУНКЦИОНАЛЬНОГО СОСТОЯНИЯ ГОЛОВНОГО МОЗГА У ДЕТЕЙ 5–7 ЛЕТ

© 2023 г. Ю. Н. Комкова¹, *, Г. А. Сугрובה², М. М. Безруких¹

¹Институт возрастной физиологии Российской академии образования, Москва, Россия

²Пензенский государственный университет, Пенза, Россия

*E-mail: julie.komkova@gmail.com

Поступила в редакцию 28.12.2022 г.

После доработки 23.05.2023 г.

Принята к публикации 06.06.2023 г.

Исследование направлено на оценку индивидуальных и возрастных особенностей функционального состояния различных отделов головного мозга и закономерностей их онтогенетических изменений на основе структурного анализа паттернов электроэнцефалограммы (ЭЭГ) в состоянии спокойного бодрствования у детей 5–7 лет. Обследовано 266 детей, которые были разделены на три возрастные группы: 1–5 лет (средний возраст 4.98 ± 0.33), 2–6 лет (средний возраст 6.03 ± 0.35) и 3–7 лет (средний возраст 6.85 ± 0.22). Одним из показателей функционального созревания головного мозга являются характеристики альфа-ритма, регистрируемого преимущественно в затылочных областях. Выявлены существенные возрастные преобразования его параметров: представленность регулярного альфа-ритма с частотой 8–10 Гц нарастает от 5 к 7 годам. Встречаемость альфа-ритма сниженной частоты значительно уменьшается к 7 годам, а полиритмичного – к 6 годам. Эти изменения обусловлены происходящими на всем протяжении исследуемого возрастного периода усложнениями структурно-функциональной организации коры больших полушарий на клеточном уровне и совершенствованием ее взаимосвязей с подкорковыми структурами. Снижение случаев представленности высокоамплитудной электрической активности (ЭА) альфа-диапазона с признаками гиперсинхронии в каудальных отделах может свидетельствовать о созревании системы неспецифической активации ретикулярной формации ствола мозга от 5 к 7 годам. Возрастная динамика проявляется и в значимом снижении случаев представленности на ЭЭГ ЭА тета-диапазона, и в ее зональном распределении у детей от 5 к 7 годам. Такие изменения отражают процесс прогрессивного формирования функциональных связей между отдельными областями коры, а также корой и подкорковыми структурами, в частности таламо-кортикальными. Встречаемость ЭА альфа- (менее 5.0%) и бета-диапазона (около 13.0%), топографически представленные в передних отделах коры, значимо не различались с возрастом. В то же время генерализованная активность в виде волн разного частотного диапазона, характеризующая функциональное состояние преимущественно гипоталамических структур, встречается на ЭЭГ детей 7 лет достоверно чаще, чем в 5 лет. Возможно, такая динамика связана с повышенной реактивностью гипоталамо-гипофизарной системы в ответ на адаптационные стрессы, обусловленные переходом к систематическому обучению, и может рассматриваться как особенность данного возрастного периода. На фоне существенных перестроек функционирования мозга все его структуры становятся особенно чувствительными к высоким интеллектуальным и эмоциональным нагрузкам, характерным для современных детей дошкольного возраста. Новизна данного исследования состоит в выявлении закономерностей, структуры и характера изменений ЭА головного мозга у нормотипичных детей

5–7 лет, что позволяет оценить функциональное состояние коры и регуляторных систем мозга. Результаты получены на большой выборке детей, растущих в современных социокультурных условиях, и могут стать ориентиром для формирования возрастных нормативов.

Ключевые слова: ЭЭГ, дети, ритмы, электрическая активность, кора головного мозга, подкорковые структуры, функциональные связи

DOI: 10.31857/S0869813923070075, **EDN:** XJCVZQ

ВВЕДЕНИЕ

Современная социальная среда предъявляет повышенные требования к уровню развития познавательной сферы детей и подростков, возможности управлять собственным поведением, быстро принимать решения в условиях многозадачности. Эти способности закладываются на ранних этапах развития и определяют успешность освоения ребенком определенных компетенций в соответствии с возрастом. На этапе от 5 к 7 годам существенно меняется характер деятельности ребенка — увеличиваются интеллектуальные и эмоциональные нагрузки, поскольку к началу систематического обучения он должен овладеть большим количеством базовых учебных навыков. В связи с этим необходимо понимать закономерности созревания мозга на этом этапе онтогенеза и насколько функционирование различных структур головного мозга и уровень их зрелости соответствует этим нагрузкам.

Нейрофизиологические исследования свидетельствуют об активном морфо-функциональном созревании регуляторных структур головного мозга в этот период. Одним из определяющих факторов данного процесса является дифференциация функциональных связей между корой и подкорковыми структурами, темпы и интенсивность этого процесса сугубо индивидуальны, и от них зависят успешность освоения и реализации школьно-значимых функций [1, 2]. С помощью фМРТ-исследований показаны непрерывные преобразования специфических таламо-кортикальных взаимодействий в течение длительного периода — от первого детства к зрелому возрасту. Эти изменения преимущественно обусловлены процессами созревания нейронов и их связей, от которых зависит уровень сформированности таких когнитивных способностей, как скорость обработки информации, избирательное внимание и когнитивная гибкость [2].

Изучение специфики онтогенетических изменений функциональной организации отдельных структур и систем головного мозга, определяющих процесс формирования ВПФ в предшкольный и дошкольный период, своевременное выявление дефицитов в их становлении, а также учет индивидуальной траектории развития ребенка могут позволить спрогнозировать на ранних этапах риски дезадаптации к учебной деятельности и нивелировать их действие. Однако такие исследования немногочисленны, выборки, ограниченные по объему, охватывают широкие возрастные диапазоны, что затрудняет оценку электрической активности (ЭА) с целью выявления возрастных закономерностей созревания мозговых структур [1, 3–5]. Такая ситуация, скорее всего, вызвана различиями подходов, методов и методик анализа активности мозга, трудностями использования технологий визуализации мозга у детей, а также сложностью определения для них границ нормы и патологии. Исследования, приводимые в литературе, сосредоточены в основном на изучении топографического распределения ритмов с учетом возраста [4, 6–8]. Актуальной проблемой остается анализ возрастных изменений представленности ЭА разного диапазона и ее локализации на ЭЭГ в зависимости от предполагаемого источника.

Одним из показателей функционального созревания головного мозга, изучению которого уделяется особое внимание, являются характеристики альфа-ритма, регистрируемого в каудальных отделах с фокусом преобладания в затылочных областях [8–10]. Зачастую исследователи сосредоточены больше на анализе его частотного диапазона, такая точка зрения распространена и в отношении других вариаций ЭА [7, 11–13]. Накопленный опыт демонстрирует, что в онтогенезе происходит возрастание частоты альфа-ритма [8, 10]. В то же время исследования особенностей, связанных с его модуляцией по амплитуде и степени регулярности по частоте и форме, единичны, проводятся с участием детей с дефицитами в состоянии когнитивных процессов и не делают акцент на возрастной динамике [5, 14, 15]. Данные структурного анализа ЭЭГ у детей с хорошей успеваемостью показали снижение встречаемости в каудальных отделах альфа-ритма с амплитудой свыше 110 мкВ с признаками гиперсинхронии от 5 к 8 годам, что нехарактерно для детей с трудностями в обучении [5]. Согласно исследованиям ЭА мозга у детей 3–7 лет с дефицитами внимания, среди причин возникновения такой активности выделяют задержку миелинизации структур ретикулярной формации (РФ) ствола мозга [15]. Появление высокоамплитудного альфа-ритма может быть обусловлено синхронизированной дендритной поляризацией, а также в связи с пониженным уровнем регионарной метаболической активности [9].

Задачи других исследований в основном сосредоточены на изучении ЭА отдельных областей и их взаимосвязи с эффективностью когнитивных процессов [3, 4, 16, 17].

Несмотря на преимущества применения различных подходов в изучении ЭА мозга и многочисленные данные о суммарной ЭА мозга, остаются недостаточно исследованными возрастные закономерности и генез суммарной ЭА мозговых структур.

Качественный анализ ЭЭГ покоя, используемый в настоящем исследовании, позволяет оценить индивидуальные особенности функционирования структур мозга у детей 5–7 лет и выявить возрастные изменения в их состоянии [18]. В пользу успешного использования данного метода, основанного на выделении электроэнцефалографических паттернов по их функциональному значению, а не только по физическим параметрам (частота, амплитуда и т.д.), свидетельствуют результаты многочисленных исследований [5, 19–21].

В связи с этим, цель настоящего исследования состояла в выявлении возрастных закономерностей, структуры и характера изменений ЭА головного мозга у нормотипичных детей 5–7 лет ($n = 266$).

Среди задач наиболее значимыми являлись анализ встречаемости ЭА разного частотного диапазона с учетом топографического распределения и выделение возрастных закономерностей и особенностей ритмогенных структур коры головного мозга и их взаимосвязей с подкорковыми структурами в состоянии покоя у детей 5–7 лет.

МЕТОДЫ ИССЛЕДОВАНИЯ

В исследовании принимали участие дети 5–7 лет с письменного согласия родителей. Все дети, согласно данным медицинских карт, относились к I–II группам здоровья. Исследование проводили в первой половине дня (с 9 до 13 ч), в период наибольшей активности физиологических функций.

Регистрация ЭЭГ в ситуации спокойного бодрствования проведена у 266 детей.

В табл. 1 представлены данные о среднем возрасте и количестве детей для каждой возрастной группы, прошедших электроэнцефалографическое исследование.

Запись ЭЭГ осуществлялась в состоянии спокойного бодрствования с использованием компьютерного электроэнцефалографа “NEUROTRAVEL” (ATES MEDICA,

Таблица 1. Возрастной состав детей, принявших участие в ЭЭГ-исследовании

Возрастная группа	1-я группа	2-я группа	3-я группа
Средний возраст	4.98 ± 0.33	6.03 ± 0.35	6.85 ± 0.22
Общее количество детей в группе	n = 43; 27 мальчиков	n = 70; 37 мальчиков	n = 153; 90 мальчиков

Россия) при частоте оцифровки 256 Гц с полосой пропускания усилителя 0.1–70 Гц при закрытых глазах и при функциональных нагрузках: гипервентиляции (1.5–2.5 мин) и ритмической фотостимуляции (РФС) от 14 симметричных отведений правого и левого полушарий: затылочных (O₁, O₂), теменных (P₃, P₄), центральных (C₃, C₄), задневисочных (T₅, T₆), височных (T₃, T₄) и лобных (F₃, F₄, F₇, F₈), расположенных по международной схеме 10–20, при монополярной регистрации в качестве референтных использовались ушные электроды.

В настоящей работе был использован метод экспертного анализа для визуального выделения паттернов ЭЭГ, осуществляемый на базе компьютерной системы “ЭЭГ-ЭКСПЕРТ” [18] и позволяющий провести автоматическую диагностику функционального состояния различных систем мозга [5, 18]. Программа “Диалог”, включенная в систему “ЭЭГ-ЭКСПЕРТ”, содержит описания различных электрофизиологических паттернов в соответствии с клинической электроэнцефалограммой, представленных в форме анкеты. В ходе экспертного анализа с помощью этой программы выбираются ЭЭГ-паттерны, необходимые для дальнейшего анализа.

Такой подход к анализу ЭЭГ имеет свои преимущества, так как дает возможность унифицированного описания ЭЭГ-паттернов, объединяемых в структурные единицы – блоки не по физическим параметрам (частота, амплитуда и т.д.), а по их функциональному значению, характеризующему функциональное состояние как коры в целом, так и ее отдельных областей, а также – состояние регуляторных структур [5, 18]. На основании индивидуального анализа ЭЭГ проводилась оценка функционального состояния головного мозга в каждой группе испытуемых.

Важным показателем функционального состояния коры больших полушарий являются характеристики альфа-ритма с фокусом в теменно-затылочных областях [4, 5, 14]. В настоящем исследовании первоочередное внимание было уделено изучению возрастных закономерностей формирования альфа-ритма в каудальных отделах. К числу анализируемых признаков, характеризующих альфа-ритм, были отнесены его частота, амплитуда и степень регулярности по частоте и форме (варианты представлены в табл. 2).

Также был проведен анализ других вариантов ЭА, в ходе которого ЭЭГ-паттерны разного частотного диапазона (тета-, альфа-, бета-диапазонов) оценивались в зависимости от их зонального распределения (типы представлены в табл. 3).

Критерием наличия/отсутствия определенного паттерна на ЭЭГ являлось его появление не менее 3 раз в течение 3-минутной записи.

Для дальнейшего анализа ЭЭГ-паттернов, характеризующих функциональное состояние ритмогенных структур коры головного мозга и их взаимосвязей с подкорковыми структурами, мы исходили из экспертных оценок, предложенных специалистами-разработчиками структурного анализа ЭЭГ [18], а также данными, указывающими на значение связей между глубинными структурами и корой при определении характера суммарной ЭА с учетом вероятного источника [22, 23]. Аргументом в пользу применения анализа скальповой ЭЭГ для оценки состояния связей коры и подкорковых структур являются и результаты других исследований [9, 24, 25].

Таблица 2. Варианты альфа-ритма в каудальных отделах

Вариант альфа-ритма	Описание
Регулярный модулированный (8–10 Гц)	Альфа-ритм постоянной частоты и формы с периодическим изменением амплитуды
Дезорганизованный (8–10 Гц)	Альфа-ритм с нарушением регулярности по форме и амплитуде
Высокоамплитудный с признаками гиперсинхронии	Амплитуда альфа-ритма превышает 100 мкВ
Полиритмия	Альфа-ритм, флуктуирующий по частоте в диапазоне не менее 2 Гц при отсутствии доминирующей частоты
Сниженной частоты (6–7 Гц)	Альфа-ритм с частотой 6–7 к/с
Сниженной амплитуды (ниже 40 мкВ)	Амплитуда альфа-ритма не превышает 40 мкВ
Высокочастотный	Альфа-ритм с частотой более 10 Гц
Фрагментарный	Альфа-ритм в виде эпизодически появляющихся групп колебаний длительностью до 1 с

Таблица 3. Типы и локализация ЭЭГ-паттернов

ЭЭГ-паттерны	Локализация /отведения
БС вспышки острых быстрых и медленных волн различной частоты	Генерализовано
БС активность тета-диапазона	Генерализовано
БС активность тета-диапазона	Лобные и/или лобные и центральные
БС активность альфа-диапазона	Лобные и лобно-височные
БС активность бета-диапазона	Лобные и/или лобные и центральные
БС активность в виде групп острых волн (разрядов) тета-диапазона	Затылочные, теменные, задневисочные
Асинхронная низковольтная активность	Каудальные
БС-активность тета-, альфа-диапазона	Теменные и центральные

По результатам обработки ЭЭГ для каждой экспериментальной группы строились распределения частоты встречаемости обозначенных в табл. 2 и 3 вариантов ЭЭГ-паттернов, характеризующих функциональное состояние мозга.

Статистическая оценка групповых различий частоты встречаемости ЭЭГ-паттернов, описанных выше, осуществлялась с помощью критерия хи-квадрат (χ^2) Пирсона. Выбор данного критерия был продиктован объемами сравниваемых выборок детей, неравным количеством детей в возрастных группах и характером распределений анализируемых переменных. Результаты статистической значимости множественных сравнений подвергались корректировке (p-values) методом контроля за False discovery rate (FDR) [26].

РЕЗУЛЬТАТЫ ИССЛЕДОВАНИЯ

В качестве ЭЭГ-показателей, отражающих функциональное состояние коры головного мозга, в настоящей работе использованы определенные характеристики α -ритма при регионарном распределении в каудальных отделах с преобладанием в затылочных областях. На основе критериев структурного анализа были выделены

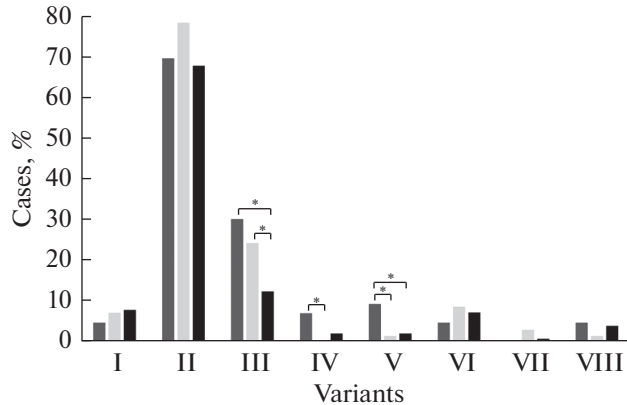


Рис. 1. Встречаемость разных вариантов альфа-ритма у детей 5–7 лет.

По оси абсцисс – варианты аналогичны описанию в табл. 4, по оси ординат – встречаемость (%).

Столбики – возрастные группы: темно-серые, светло-серые, черные – 1-я, 2-я, 3-я группы соответственно.

* – *p*-values значимое при FDR = 0.2 коррекции на множественные сравнения.

разные варианты альфа-ритма, широко представленные на ЭЭГ в исследуемых возрастных группах.

К числу характеристик альфа-ритма были отнесены его частота, амплитуда и степень регулярности по частоте и форме. Оценка состояния ритмогенных структур коры показала, что у большинства детей основной ритм с частотой 8–10 Гц носил дезорганизованный характер – флуктуировал по форме и амплитуде. Преобладание такого “рисунка” ритма наблюдается и на ЭЭГ детей младшего школьного возраста [5], что не позволяет рассматривать его как возрастной тренд формирования корковой ритмики.

Распределение вариантов альфа-ритма, наблюдаемых на ЭЭГ детей 5–7-летнего возраста, представлено на рис. 1, межгрупповые сравнения их встречаемости отражены в табл. 4.

Как видно из рис. 1, распределение вариантов альфа-ритма в анализируемых возрастных группах во многом типично, но при этом наблюдается ряд особенностей. Общим для всех трех возрастных групп является большая представленность в каудальных отделах высокоамплитудной (амплитуда может достигать 110 мкВ и выше) заостренной ЭА с признаками гиперсинхронии. Высокая частота встречаемости такой активности, отмеченной у детей дошкольного возраста, связывалась с низким уровнем функционирования системы неспецифической активации [5].

Возрастная специфика функционального состояния коры наиболее ярко проявлялась на ЭЭГ детей 1-й группы и характеризовалась наличием в каудальных отделах в ряде случаев полиритмии и альфа-ритма в виде эпизодически появляющихся групп колебаний длительностью до 1 с (фрагментарный).

Наряду с обозначенными вариантами альфа-ритма наблюдались медленные осцилляции (частотой 6–7 Гц), проявляющие свойства сходные с тета-ритмом и топографически соотносимые с затылочными областями. Такая ЭА у детей описывается и в ряде исследований (см. обзор [8, 11]).

В двух других возрастных группах детей (6 и 7 лет) на ЭЭГ чаще отмечался регулярный альфа-ритм. В ряде случаев был выявлен сниженный по амплитуде альфа-ритм, который нельзя однозначно трактовать как возрастную особенность и соотно-

Таблица 4. Результаты статистического сравнения частоты встречаемости разных вариантов альфа-ритма у детей 5–7 лет

Вариант альфа-ритма	Результаты сравнения								
	1-я и 2-я группа			1-я и 3-я группа			2-я и 3-я группа		
	χ^2	p	p^*	χ^2	p	p^*	χ^2	p	p^*
I. Регулярный модулированный (8–10 Гц)	0.285	0.594	0.771	0.516	0.473	0.754	0.033	0.855	0.913
II. Дезорганизованный (8–10 Гц)	1.108	0.293	0.611	0.500	0.823	0.913	2.636	0.104	0.333
III. Высокоамплитудный с признаками гиперсинхронии	0.483	0.487	0.754	7.798	0.005	0.067	4.996	0.025	0.133
IV. Полиритмия	5.017	0.025	0.133	2.846	0.092	0.315	1.391	0.238	0.601
V. Сниженной частоты (6–7 Гц)	3.905	0.048	0.188	5.253	0.022	0.133	0.077	0.781	0.913
VI. Сниженной амплитуды (ниже 40 мкВ)	0.622	0.430	0.732	0.349	0.555	0.772	0.130	0.718	0.884
VII. Высокочастотный	1.251	0.263	0.611	0.282	0.595	0.772	1.757	0.185	0.522
VIII. Фрагментарный	2.401	0.121	0.363	0.715	0.398	0.732	0.982	0.322	0.644

* – p -values значимое при FDR = 0.2 коррекции на множественные сравнения.

силь с нормой. Такой же вариант основного ритма встречается у детей с перинатальным поражением ЦНС в анамнезе. При этом авторами отмечается высокая вероятность его сохранения и на более поздних этапах онтогенеза, что может создавать почву для формирования трудностей в обучении и социальной адаптации [14].

Сниженную частоту [5, 8, 10] и полиритмию [5], отмеченные среди детей 3-й группы в единичных случаях (рис. 1), можно расценивать как один из вариантов альфа-ритма, характерный для дошкольного возраста. Такая структура альфа-ритма коры в младшем школьном возрасте, связанная с поведенческими и когнитивными дефицитами, с началом систематического обучения может стать фактором риска возникновения трудностей в формировании школьно-значимых функций ребенка [27]. Своевременное выявление особенностей формирования корковой ритмики на ранних стадиях онтогенеза у детей с типичным развитием даст возможность организовать эффективную работу по снижению таких рисков.

Другие варианты альфа-ритма в исследуемых группах составляли менее 10% при отсутствии различий между ними.

Таким образом, результаты исследования показали, что вектор развития корковой ритмики в возрастной период от 5 к 7 годам направлен в сторону модуляции альфа-ритма в каудальных отделах, его доминирования на частоте 8–10 Гц и снижении признаков его гиперсинхронизации, что свидетельствует о морфофункциональном созревании коры больших полушарий и ее связей с подкорковыми структурами.

Для оценки и анализа возрастных изменений ЭА подкорковых структур и их связей с корой в настоящем исследовании было проведено сопоставление частоты встречаемости различных вариантов ЭЭГ-паттернов, приведенных в табл. 3. Сравнительный анализ результатов их представленности у детей 5–7 лет дан в табл. 5.

Распределение разных видов ЭЭГ-паттернов в дошкольном и дошкольном возрасте характеризовалось преобладанием генерализованных изменений (II) (рис. 2). Такой вариант ЭА в виде групп билатерально-синхронных острых волн разной частоты значимо чаще встречался на ЭЭГ детей старшей возрастной группы.

Другой вариант генерализованных изменений в виде БС активности тета-диапазона встречался независимо от возраста в меньшем проценте случаев (от 15.7 до 18.6%).

Согласно полученным данным, число случаев ЭА тета-диапазона в каудальных отделах у детей 6 и 7 лет к началу систематического обучения значимо снижалось (рис. 2) по сравнению с данным показателем у детей 5-летнего возраста (табл. 5).

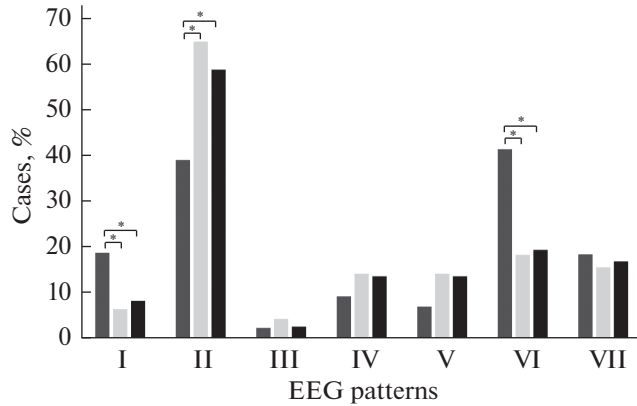


Рис. 2. Встречаемость разных типов ЭЭГ-паттернов у детей 5–7 лет.

По оси абсцисс – паттерны ЭЭГ (аналогично описанию в табл. 5), по оси ординат – встречаемость (%). Столбики – возрастные группы: темно-серые, светло-серые, черные – 1-я, 2-я, 3-я группы соответственно.

* – *p*-values значимое при FDR = 0.2 коррекции на множественные сравнения.

Зональное распределение медленноволнового компонента в лобных, теменных и центральных отведениях в виде групп волн тета-диапазона у детей дошкольного возраста имело значительную выраженность, что усложняло дифференциацию ее по указанным выше областям. Используя метод обратных фаз при биполярном

Таблица 5. Результаты статистического сравнения частоты встречаемости разных типов ЭЭГ-паттернов у детей 5–7 лет

ЭЭ-паттерны	Результаты сравнения								
	1-я и 2-я группа			1-я и 3-я группа			2-я и 3-я группа		
	χ^2	<i>p</i>	<i>p</i> *	χ^2	<i>p</i>	<i>p</i> *	χ^2	<i>p</i>	<i>p</i> *
БС активность в виде групп острых волн (разрядов) тета-диапазона в затылочных, теменных, задневисочных отведениях (I)	4.663	0.031	0.155	4.242	0.039	0.170	0.327	0.568	0.771
Генерализованные БС вспышки острых быстрых и медленных волн различной частоты (II)	7.400	0.007	0.067	5.396	0.020	0.133	0.789	0.375	0.720
БС активность альфа-диапазона в лобных и лобно-височных отделах (III)	0.300	0.584	0.771	0.011	0.915	0.915	0.441	0.507	0.761
БС активность бета-диапазона в лобных и/или лобных и центральных отведениях (IV)	0.609	0.435	0.732	0.590	0.442	0.732	0.013	0.911	0.915
БС активность тета-диапазона в лобных и/или лобных и центральных отведениях (V)	1.389	0.237	0.628	2.621	0.270	0.628	0.031	0.911	0.915
Асинхронная низковольтная активность в каудальных отделах, БС-активность тета-, альфа-диапазона в каудальных отделах (VI)	7.257	0.007	0.067	8.988	0.003	0.067	0.033	0.856	0.913
Генерализованная БС активность тета-диапазона (VII)	0.159	0.690	0.872	0.061	0.805	0.913	0.057	0.812	0.913

* – *p*-values значимое при FDR = 0.2 коррекции на множественные сравнения.

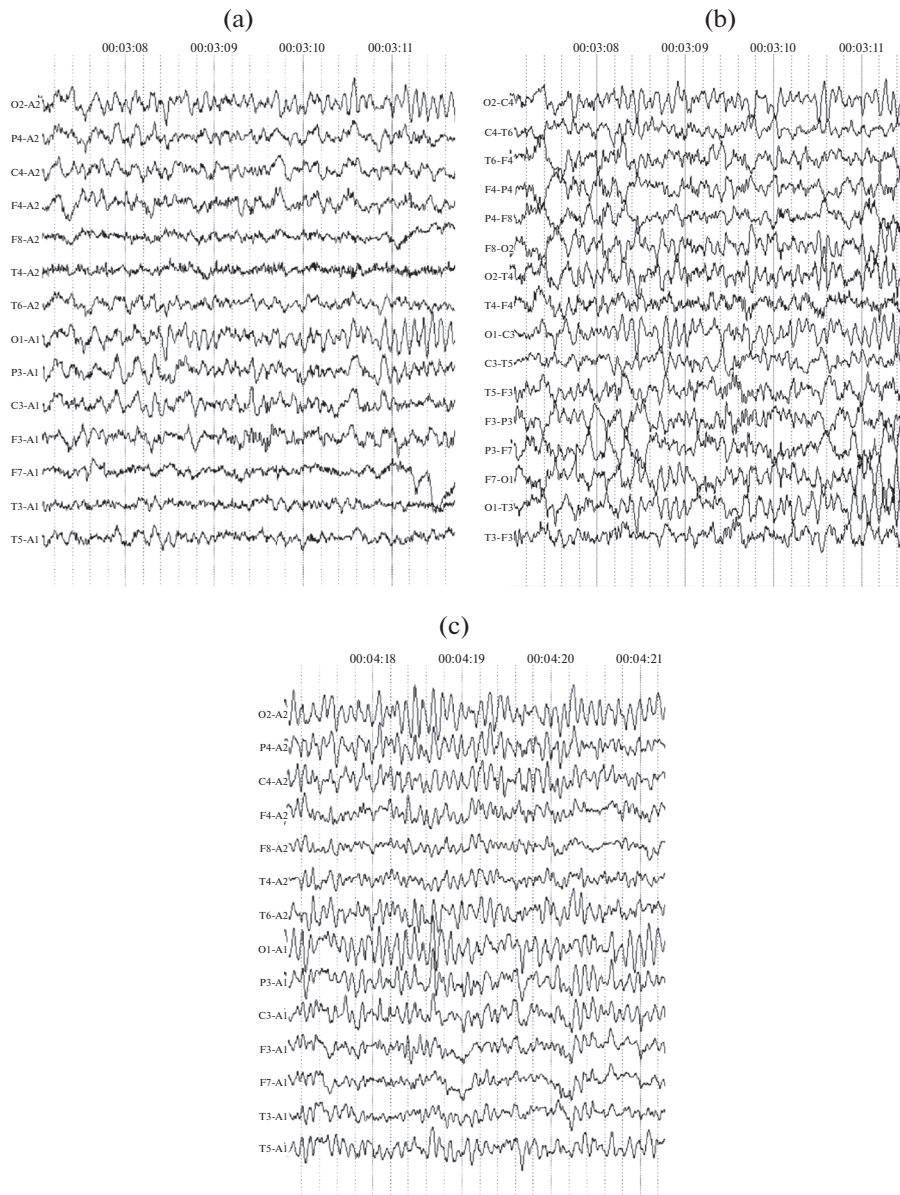


Рис. 3. Фрагмент ЭЭГ. Билатерально-синхронная активность в теменных и центральных отведениях: (а) – группы волн тета-диапазона (монополярный монтаж); (б) – группы волн тета-диапазона (биполярный монтаж); (с) – группы волн частотой 4–6 Гц (тета-диапазона) и 8–10 Гц (альфа-диапазона).

монтаже (phase reversal technique), мы определили ее регионарную принадлежность [28]. Оказалось, что у большей части детей анализируемых групп, преимущественно в 5 лет, доминировали выраженные изменения БС активности тета-диапазона с проекцией в теменные и/или центральные отведения (рис. 3), проявления которой снижались к 7 годам. Индивидуально в ряде случаев к медленному компо-

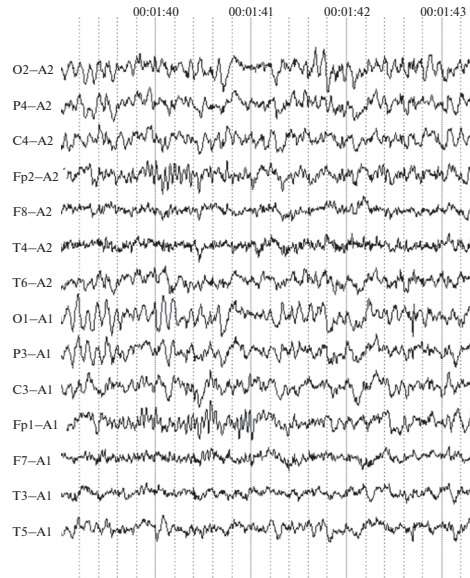


Рис. 4. Фрагмент ЭЭГ. Билатерально-синхронные группы бета-волн в лобных областях.

ненту в описанных выше областях добавлялся быстрый, по частоте соответствующий альфа-диапазону. Наличие таких колебаний в описанных выше диапазонах в теменных и в центральных отделах может сопровождаться низковольтной активностью в каудальных отделах.

Во то же время, как видно из рис. 2 и табл. 5, частота встречаемости медленноволновой активности с проекцией в лобные и/или центральные отведения не различалась с возрастом.

Появлению на ЭЭГ в состоянии покоя бета-волновой активности в лобных, центральных и/или передневисочных отведениях у типично развивающихся детей дошкольного возраста ранее не уделялось должного внимания. Одной из возможных причин этого, на наш взгляд, являются трудности дифференцировки данного вида активности у маленьких детей из-за их двигательной активности и появления множества артефактов, которые ошибочно могут быть приняты за высокочастотную ЭА.

Наши данные показывают, что такая активность (фрагменты ЭЭГ – рис. 4) во всех возрастных группах встречается на ЭЭГ примерно в 13.0% случаев независимо от возраста (рис. 2 и 4).

Не были обнаружены возрастные различия представленности в аналогичных отведениях альфа-активности в виде всплеск, встречающейся в менее 5.0% случаев. Наличие таких ЭЭГ-паттернов, отмеченное нами у детей дошкольного возраста, в литературе связывают с влиянием корковых и подкорковых структур и их взаимодействия как составляющих звенья лимбической системы мозга [19, 29, 30].

Таким образом, на ЭЭГ детей 5–7 лет с возрастом значимо снижалась встречаемость медленноволнового компонента в затылочных, теменных и/или центральных отведениях, а генерализованная активность в виде острых волн различной частоты увеличивалась. Представленность ЭА в виде волн тета-диапазона в передних отделах не зависела от возраста. Значимые различия между анализируемыми возрастными группами по ЭА бета- и альфа-диапазона в передних отделах также не были выявлены.

ОБСУЖДЕНИЕ РЕЗУЛЬТАТОВ

Проведенный анализ ЭА позволил выявить индивидуальные и возрастные особенности функционального состояния головного мозга и закономерности его онтогенетических изменений в состоянии спокойного бодрствования у детей 5–7 лет.

Результаты исследования демонстрируют значительные перестройки в электрогенезе коры головного мозга и подкорковых структур у детей от 5 к 7 годам.

В морфофункциональном состоянии коры головного мозга детей этого возраста происходят существенные преобразования, которые проявляются, прежде всего, в изменении характеристик альфа-ритма, регистрируемого в теменно-затылочных отделах.

На протяжении исследуемого возрастного периода, несмотря на отсутствие значимых различий между группами, в каждой из них отмечался рост случаев регулярного модулированного ритма с частотой 8–10 Гц. При этом уменьшалась представленность полиритмии к 6 годам и ритма сниженной частоты и высокоамплитудного альфа-ритма с признаками гиперсинхронии к 7 годам, что свидетельствует о становлении зрелого ритмогенеза и согласуется с ранее проведенными исследованиями [5, 8, 14].

Наблюдаемое увеличение альфа-частоты до 8–10 Гц в затылочных отделах происходит последовательно с возрастом и соотносится с процессом созревания коры головного мозга, характерным для нормотипичных детей [10, 11]. Эта возрастная зависимость может быть отражением развития нейронных связей, лежащих в основе механизмов генерации ритма, параллельно с другими изменениями в мозге [10]. Результаты многочисленных исследований указывают на большое количество физиологических модуляций альфа-ритма, характеризующих его как сложный ритм с многочисленными источниками, обеспечиваемыми таламо-кортикальными и кортико-кортикальными взаимодействиями [31].

Хорошо известно, что в дошкольном возрасте в коре больших полушарий происходят структурные и функциональные изменения на клеточном уровне в виде замедления темпов роста коры в ширину [32, 33] и снижения плотности нейронов. На этом фоне отмечаются процессы дифференцировки и специализации пирамидных нейронов за счет усложнения ветвления их базальных дендритов, а также увеличения синаптических связей [33, 34]. Как показали исследования, в предшкольном возрасте усиливаются дистантные взаимодействия между каудальными и лобными отделами коры, а также связи между симметричными зонами правого и левого полушарий [35]. Эти изменения у дошкольников обеспечивают совершенствование интегративных корковых процессов, уровень которых определяет формирование когнитивных функций.

Отмеченная нами высокая представленность в каудальных отделах высокоамплитудного альфа-ритма с признаками гиперсинхронии с возрастом значительно снижается. Происхождение такой активности в литературе соотносится с неоптимальным состоянием системы неспецифической активации со стороны ретикулярной формации ствола мозга [5, 22]. Это предположение подтверждается результатами ЭЭГ и транскраниальной магнитной стимуляции у детей 3–7 лет с дефицитом внимания, согласно которым такая высокоамплитудная альфа-активность связывается с признаками задержки миелинизации в ретикулярной формации стволовых структур головного мозга [15]. Высокая амплитуда альфа-ритма, обусловленная синхронизированной дендритной поляризацией, может коррелировать с пониженным уровнем региональной метаболической активности [9]. Среди факторов, вызывающих такое состояние, выделяют неоптимальное кровообращение в позвоночных артериях [20]. Такой дефицит у детей предшкольного и младшего школьного возраста может являться причиной снижения работоспособности, быстро на-

ступающего утомления и поведенческой расторможенности, а также проявляться в ухудшении обработки невербальной (зрительной и соматосенсорной) информации [5].

Встречающиеся среди детей 7 лет единичные случаи полиритмии и альфа-ритма сниженной частоты можно рассматривать как неоптимальный вариант формирования ритмогенных структур коры головного мозга. Наличие полиритмии и альфа-ритма сниженной частоты на ЭЭГ к началу систематического обучения ряд авторов связывают с действием большого количества факторов риска в раннем развитии [14, 27], что может оказывать влияние на освоение и становление познавательной сферы (школьно-значимых функций).

Развитие коры и подкорковых регуляторных структур в онтогенезе – взаимообусловленные процессы [36].

Структурный анализ ЭЭГ-паттернов, позволяющий провести оценку возрастных изменений в функциональном состоянии отдельных мозговых структур и их связей как регуляторных систем, выявил на ЭЭГ преобладание ЭА в виде генерализованных групп острых волн разного диапазона (преимущественно альфа- и тета-диапазона) и/или острых монофазных и двухфазных пиков. Согласно клинко-энцефалографическим исследованиям, подобные ЭЭГ-паттерны могут свидетельствовать о дисфункции преимущественно гипоталамических структур мозга [37]. Стоит обратить внимание, что эта активность отмечалась ранее в большей степени у подростков, и ее появление на ЭЭГ связывалось с нейрогуморальными перестройками [38]. Несмотря на то, что такие ЭЭГ-паттерны не рассматривались как характерные для детей дошкольного возраста [5], результаты настоящего исследования свидетельствуют о широкой представленности такой ЭА на ЭЭГ детей 5–7 лет. Это может служить основанием для рассмотрения вопроса о расширении представлений о допустимых вариантах ЭА с учетом возраста, а также дальнейшего изучения влияния изменений ЭА гипоталамического происхождения на функциональное состояние организма в зависимости от степени их выраженности.

Хорошо известно, что гипоталамус – отдел промежуточного мозга, где сосредоточены высшие центры регуляции вегетативных функций. В связи с этим, неоптимальное функциональное состояние гипоталамических структур может проявляться в чрезмерном вегетативном и эмоциональном напряжении, что в свою очередь негативно сказывается на мозговой организации когнитивной деятельности и ее эффективности, ухудшая общее функциональное состояние организма и снижая работоспособность. Высокая встречаемость на ЭЭГ генерализованной активности, свидетельствующей о повышенной “включенности” гипоталамо-типофизарной системы у детей 6–7 лет, возможно, вызвана функциональным напряжением и перегрузкой при подготовке к систематическому обучению. Это определяет необходимость учета таких особенностей функционального состояния мозга дошкольника при определении учебной и физической нагрузки.

Как показывают данные литературы, в состоянии покоя у детей и подростков в восходящем онтогенезе ЭЭГ изменяется в сторону повышения мощности быстрых волн и снижения – в пределах более низких частот (т.е. дельта- и тета-диапазона) [6, 12]. В нашем исследовании медленноволновая активность (тета-диапазона) доминировала в центральных и теменных областях, в меньшем проценте случаев наблюдались генерализованные волны и ЭА в центральных и/или лобных областях того же частотного диапазона (17 и 13% соответственно). При этом значимые различия между анализируемыми возрастными группами обнаружены в распределении тета-активности с регионарной представленностью в теменных и центральных областях, такая активность преобладала в 1-й группе.

Показано, что встречаемость на ЭЭГ низкочастотной активности с возрастом уменьшается, при этом после 9–10 лет скорость таких изменений постепенно снижается [10]. Имеются сведения о зависимости распространения ЭА у детей с при-

знаками СДВГ от их принадлежности к невнимательному или комбинированному типу: в первом случае наблюдалось диффузное распространение ЭА тета-диапазона, а во втором — увеличение мощности такой активности во всех областях мозга, кроме каудальных. При этом, независимо от наличия или отсутствия признаков дефицита внимания и гиперактивного поведения, с возрастом увеличивалась спектральная мощность в альфа- и бета-диапазоне [39], что также свидетельствует о снижении тета-активности с возрастом.

Наблюдаемые в настоящем исследовании на ЭЭГ детей ЭА тета-диапазона в виде всплесков в каудальных отделах значительно снижались от 5 к 7 годам.

Природа возникновения колебаний тета-диапазона и их соотношение с регионарной принадлежностью на ЭЭГ продолжает обсуждаться в литературе. Результаты экспериментального исследования электрической стимуляции различных неокортикальных областей, среднего мозга и структур ретикулярной формации, а также медиального пучка переднего мозга показали синхронизирующие влияния со стороны данных структур на появление тета-активности. При этом корковые воздействия чаще подавляли и десинхронизировали ее, а ретикулярная стимуляция тонически увеличивала частоту, регулярность и плотность всплесков тета-активности [40].

Актуальной проблемой остается анализ возрастных изменений представленности ЭА тета-диапазона и их локализация на ЭЭГ в зависимости от предполагаемого источника [41]. В электроэнцефалографическом исследовании от раннего детства к зрелости с помощью метода логистической регрессии проведен анализ зависимости распределения мощности колебаний тета-диапазона и их регионарной принадлежности от возраста. Показано, что с возрастом их наибольшая мощность смещается от теменно-срединных отведений у детей к передним (лобно-срединным) у участников исследования более старшего возраста [11].

В качестве глубинного источника такой активности в теменно-центральных областях предполагаются структуры мезодиэнцефального происхождения [5]. Степень ее выраженности может быть обусловлена особенностями функционального состояния головного мозга в условиях гипоксии на ранних этапах развития [42].

Описание различных подходов к анализу природы биоэлектрической активности тета-диапазона в лобных и центральных отведениях, как правило, сосредоточено на описании связи между передними отделами коры и структурами таламуса [5, 43]. Так, у пациентов с болезнью Паркинсона на ЭЭГ была выявлена максимальная таламокортикальная когерентность в тета-диапазоне во фронтальных областях. Авторы объясняют участие таламуса в синхронизации активности между данными областями коры с учетом анатомии таламокортикальной сети, которая характеризуется широко расходящимися таламокортикальными и кортикоталамическими связями [44].

Взаимосвязь уровня активности таламуса и появления тета-колебаний на ЭЭГ во фронтальных отделах коры подтверждают и результаты экспериментальных исследований нейронной активности у животных, согласно которым при искусственной гипоксии в передних отделах коры наблюдается появление тета-осцилляций и усиление ритмической спайковой активности нейронов медиодорзального ядра таламуса [43].

Наблюдаемая в исследованиях на детях медленноволновая активность в передних отведениях на ЭЭГ, по мнению авторов [5], может свидетельствовать о незрелости префронтальной коры и ее связей со структурами таламуса. В ходе комплексного анализа познавательных процессов у детей дошкольного и младшего школьного возраста было выявлено связь таких ЭЭГ-паттернов с дефицитами различных компонентов управляющих функций [5, 19, 21].

В нашем исследовании выявлена бóльшая представленность тета-активности в теменных и центральных отведениях и в меньшей степени во фронтальных отделах, что согласуется с результатами исследования, где авторы отмечали смещение фокуса максимальной мощности тета-активности к передним областям в школьном возрасте [11]. Опираясь на данные доступной нам литературы, мы предполагаем, что выявленное снижение случаев представленности на ЭЭГ медленноволновой активности у детей от 5 к 7 годам может свидетельствовать не только о созревании коры головного мозга, но и о совершенствовании функциональных связей между подкорковыми структурами и корой, в частности таламо-кортикальных.

Очень интересны, на наш взгляд, возрастные изменения распределения активности альфа- и бета-диапазона топографически представленной в передних отделах коры.

У детей 5–7 лет, независимо от возраста, были обнаружены ЭЭГ-паттерны в виде альфа-активности в лобных, центральных и/или передневисочных отведениях. Такая ЭА в ряде работ расценивается как признак неоптимального функционального состояния структур лимбической системы мозга [19, 29, 30]. Так, ЭЭГ исследование пациентов с опухолевым поражением лимбических структур показало увеличение интенсивности альфа-ритма в височной области пораженного полушария [30]. При обсуждении вопроса о латерализации лобного альфа-ритма в левом или правом полушарии как ЭЭГ-биомаркера эмоционального и мотивационного состояния рассматривается обусловленность таких влияний взаимодействиями внутри префронтальной коры и нисходящими афферентными потоками на эмоциональные структуры мозга. Ведущая роль отводится миндалине, имеющей двусторонние связи с префронтальной и передней височной корой [45].

Наличие такой активности связывают со снижением функциональных возможностей лимбической системы в обеспечении процессов эмоционально-мотивационной регуляции поведения и когнитивной деятельности [19]. Результаты метаанализа литературных данных о взаимосвязи в раннем возрасте индивидуальных особенностей саморегуляции и мощности ритма альфа-диапазона в лобных областях демонстрируют прямую зависимость силы связи от возраста, которая определяется степенью зрелости лобной коры [16].

Менее изученным остается вопрос о представленности ЭА бета-диапазона в передних отделах на ЭЭГ детей в состоянии спокойного бодрствования.

Появление такой активности в лобных, центральных и/или передневисочных отведениях мозга ЭА наблюдалось примерно у 13% детей всей анализируемой нами выборки независимо от возраста. Следует отметить, что такие ЭЭГ-паттерны отмечаются у детей и взрослых с отклонениями регуляторных компонентов поведения и эмоциональной сферы [17, 21, 46] в виде персевераций в двигательной и тактильной сфере, а также у детей с ограничениями социального контакта [47, 48]. Они связываются с неоптимальным состоянием нейронных сетей, объединяющих базальные ганглии, таламус и передние отделы коры, и рассматриваются как признак изменения ЭА лобно-базального происхождения [21, 49]. В эксперименте у детей с признаками синдрома дефицита внимания и гиперактивности (СДВГ) по сравнению с контрольной группой отмечалось увеличение активности коры в основном лобных областей в виде усиления мощности бета- и альфа-диапазона [50]. Преобладание бета-активности в лобных областях коры отличает их низким уровнем регуляции и контроля [17]. В доступной нам литературе обнаружено единственное исследование на нормотипичных детях, показавшее, что усиление бета-активности с возрастом может происходить быстрее в лобной области [51]. Кроме того, в литературе имеются сведения о роли бета-колебаний, возникающих в моторной коре, при мультимодальном восприятии речи [52, 53].

Происхождение такой активности преимущественно изучается на животных и пациентах с болезнью Паркинсона. Данные, полученные в сравнительном эксперименте на здоровых обезьянах и с двигательными расстройствами, свидетельствуют о взаимосвязи между ЭЭГ-сигналами высокочастотного диапазона от нейронов базальных ганглиев и лобной коры головного мозга. Авторы отмечают, что активность базальных ганглиев не просто отражает активность коры, а участвует в ее формировании. Подобные взаимосвязи были обнаружены и на людях с болезнью Паркинсона [54, 55]. В ряде исследований была выявлена зависимость между мощностью ЭА бета-диапазона и уровнем дофамина – бета-мощность увеличивалась с истощением дофамина [56, 57].

Поскольку статистической значимости между возрастными группами по появлению ЭА бета- и альфа-диапазона в передних отделах не наблюдается, а в анализируемой нами литературе наличие этих феноменов связывается со специфическими особенностями поведения и познавательного развития, есть основания принять их как индивидуальные варианты функционального состояния мозга. В то же время нельзя исключить и возрастной аспект изменения такой активности. Обращает на себя внимание (хотя различия и не значимы), постепенное увеличение от 5 к 7 годам представленности бета-осцилляций в передних отделах, что требует дальнейшего изучения на разных этапах возрастного развития.

Полученные нами данные о функциональном состоянии коры и подкорковых структур головного мозга, а также их связей у дошкольников 5–7 лет укладываются в рамки имеющихся онтогенетических представлений о возрастных закономерностях ритмогенеза мозга в состоянии покоя у детей и подростков в части снижения ЭА в пределах низких частот (т.е. дельта- и тета-диапазона) [6, 12], что параллельно может сопровождаться увеличением представленности более быстрых ритмов, особенно альфа- и бета-диапазонов [7, 13].

В то же время выявленные возрастные изменения биоэлектрической активности головного мозга позволили обозначить варианты неоптимального функционального состояния головного мозга, которые могут стать основой выделения маркеров дефицитов когнитивных функций и поведения.

ЗАКЛЮЧЕНИЕ

Анализ результатов настоящего исследования и данных литературы позволил выделить качественные прогрессивные изменения и возрастные закономерности в состоянии ритмогенных структур коры головного мозга и их взаимосвязей с подкорковыми структурами от 5 к 7 годам.

Наиболее существенные перестройки в характере основного ритма ЭЭГ в затылочных областях, связанные с морфофункциональным созреванием коры головного мозга, проявляются как значимое уменьшение числа случаев на ЭЭГ альфа-ритма сниженной частоты – к 7 годам, полиритмичного – к 6 годам; а также как рост числа случаев регулярного ритма с частотой 8–10 Гц от 5 к 7 годам. Эти возрастные закономерности могут быть отражением развития нейронных связей, лежащих в основе механизмов генерации ритма, параллельно с другими изменениями в мозге.

Благодаря совершенствованию системы неспецифической активации со стороны ретикулярной формации ствола мозга к 7 годам значимо снижается частота представленности высокоамплитудного альфа-ритма с признаками гиперсинхронии.

О дифференциации функциональных связей между отдельными областями коры, а также коры и подкорковых структур, в частности таламо-кортикальных, свидетельствует значительное снижение случаев представленности на ЭЭГ медленно-волновой активности тета-диапазона у детей от 5 к 7 годам: в 5 лет ЭА тета-диапа-

зона преобладает в каудальных отделах и теменно-центральных областях, а к 7 годам случаи ее встречаемости в аналогичных отделах значительно снижаются.

Обнаруженная на ЭЭГ детей ЭА альфа- (менее 5.0%) и бета-диапазона (около 13.0%), топографически представленная в передних отделах коры, значительно не различалась с возрастом. Постепенное увеличение от 5 к 7 годам представленности бета-активности в передних отделах и регулирующая роль этих зон мозга в обеспечении когнитивной деятельности и поведения требует ее дальнейшего изучения на разных этапах возрастного развития.

Особенностью исследуемого возрастного периода является нарастание на ЭЭГ представленности генерализованной активности, связанной с большим включением гипоталамических структур в формирование ЭА головного мозга. Возможно, усиление таких подкорковых влияний у детей обусловлено психоэмоциональным напряжением, вызванным интенсивной подготовкой к школе, превышающей их функциональные возможности.

Знание особенностей коркового электрогенеза и формирования связей между корой и подкорковыми структурами в дошкольном возрасте имеет важную прогностическую ценность для выявления маркеров когнитивных дефицитов, что позволит в дальнейшем минимизировать риски дезадаптации при систематическом обучении.

Результаты, полученные в ходе проведенного исследования, могут стать ориентиром для формирования возрастных нормативов показателей функционального состояния головного мозга у нормотипичных детей 5–7 лет, растущих в современных социокультурных условиях.

СОБЛЮДЕНИЕ ЭТИЧЕСКИХ СТАНДАРТОВ

Все исследования проведены в соответствии с принципами биомедицинской этики, сформулированными в Хельсинкской декларации 1964 г. и ее последующих обновлениях, и одобрены Комиссией по этике Ученого совета Института возрастной физиологии РАО (Москва, протокол № 1 от 05.10.2020 г.).

Информированное согласие. В исследовании принимали участие дети 5–7 лет с письменного согласия родителей. Каждый участник исследования представил добровольное письменное информированное согласие, подписанное им после разъяснения ему потенциальных рисков и преимуществ, а также характера предстоящего исследования.

ИСТОЧНИК ФИНАНСИРОВАНИЯ

Настоящая работа выполнена за счет средств, выделяемых для выполнения государственного задания.

КОНФЛИКТ ИНТЕРЕСОВ

Авторы декларируют отсутствие явных и потенциальных конфликтов интересов, связанных с публикацией данной статьи.

ВКЛАД АВТОРОВ

Ю.Н.К. – концепция исследования, редактирование, утверждение окончательного варианта статьи, сбор и обработка материала, статистическая обработка, написание текста, ответственность за целостность всех частей статьи.

Г.А.С. – концепция и дизайн исследования, сбор и обработка материала, подготовка иллюстраций и таблиц, написание текста.

М.М.Б. – написание и редактирование текста статьи.

СПИСОК ЛИТЕРАТУРЫ

1. Long X, Benischek A, Dewey D, Lebel C (2017) Age-related functional brain changes in young children. *NeuroImage* 155: 322–330.
<https://doi.org/10.1016/j.neuroimage.2017.04.059>
2. Steiner L, Federspiel A, Slavova N, Wiest R, Grunt S, Steinlin M, Everts R (2020) Functional topography of the thalamo-cortical system during development and its relation to cognition. *Neuroimage* 223: 117361.
<https://doi.org/10.1016/j.neuroimage.2020.117361>
3. Whedon M, Perry NB, Bell MA (2020) Relations between frontal EEG maturation and inhibitory control in preschool in the prediction of children's early academic skills. *Brain and Cognition* 146: 105636.
<https://doi.org/10.1016/j.bandc.2020.105636>
4. Perone S, Palanisamy J, Carlson SM (2018) Age-related change in brain rhythms from early to middle childhood: Links to executive function. *Dev Sci* 21(6): e12691.
<https://doi.org/10.1111/desc.12691>
5. Machinskaya RI, Lukashevich IP, Fishman MN (1997) Dynamics of brain electrical activity in 5- to 8-year-old normal children and children with learning difficulties. *Human Physiol* 23(5): 517–522.
6. Paulino C, Flores A, Gomez C (2011) Developmental Changes in the EEG Rhythms of Children and Young Adults Analyzed by Means of Correlational, Brain Topography and Principal Component Analysis. *J Psychophysiol* 25: 143–158.
<https://doi.org/10.1027/0269-8803/a000052>
7. Miskovic V, Ma X, Chou CA, Fan M, Owens M, Sayama H, Gibb BE (2015) Developmental changes in spontaneous electrocortical activity and network organization from early to late childhood. *Neuroimage* 118: 237–247.
<https://doi.org/10.1016/j.neuroimage.2015.06.013>
8. Cuevas K, Bell MA (2022) EEG frequency development across infancy and childhood. Gable PA, Miller MW, Bernat EM (eds). *The Oxford handbook of human EEG frequency*. Oxford.
<https://doi.org/10.1093/oxfordhb/9780192898340.013.13>
9. Feige B, Scheffler K, Esposito F, Di Salle F, Hennig J, Seifritz E (2005) Cortical and subcortical correlates of electroencephalographic alpha rhythm modulation. *J Neurophysiol* 93(5): 2864–2872.
<https://doi.org/10.1152/jn.00721.2004>
10. Eeg-Olofsson O (1970) The development of the electroencephalogram in normal children and adolescents from the age of 1 through 21 years. *Acta Paediatr Scand Suppl* 2 08:Suppl208: 1+.
11. Cellier D, Riddle J, Petersen I, Hwang K (2021) The development of theta and alpha neural oscillations from ages 3 to 24 years. *Dev Cogn Neurosci*. 50: 100969.
<https://doi.org/10.1016/j.dcn.2021.100969>
12. Clarke AR, Barry RJ, McCarthy R, Selikowitz M (2001) Age and sex effects in the EEG: development of the normal child. *Clin Neurophysiol* 112(5): 806–814.
[https://doi.org/10.1016/s1388-2457\(01\)00488](https://doi.org/10.1016/s1388-2457(01)00488)
13. Marshall PJ, Bar-Haim Y, Fox NA (2002) Development of the EEG from 5 months to 4 years of age. *Clin Neurophysiol* 113(8): 1199–1208.
[https://doi.org/10.1016/s1388-2457\(02\)00163-3](https://doi.org/10.1016/s1388-2457(02)00163-3)
14. Kozhushko NY, Ponomarev VA, Matveev YK, Evdokimov SA (2011) Developmental features of the formation of the brain's bioelectrical activity in children with remote consequences of a perinatal lesion of the CNS: II. EEG typology in health and mental disorders. *Human Physiol* 37(3): 271–277.
<https://doi.org/10.1134/S0362119711020095>
15. Ucles P, Lorente S, Rosa F (1996) Neurophysiological methods testing the psychoneural basis of attention deficit hyperactivity disorder. *Childs Nerv Syst* 12(4): 215–217.
<https://doi.org/10.1007/BF00301253>
16. Hofstee M, Huijding J, Cuevas K, Deković M (2022) Self-regulation and frontal EEG alpha activity during infancy and early childhood: A multilevel meta-analysis. *Dev Sci* 25(6): e13298.
<https://doi.org/10.1111/desc.13298>
17. Clarke AR, Barry RJ, Dupuy FE, McCarthy R, Selikowitz M, Johnstone SJ (2013) Excess beta activity in the EEG of children with attention-deficit/hyperactivity disorder: a disorder of arousal? *Int J Psychophysiol* 89(3): 314–319.
<https://doi.org/10.1016/j.ijpsycho.2013.04.009>

18. *Lukashevich IP, Machinskaya RI, Fishman MN* (1999) The EEG-expert automatic diagnostic system. *Biomed Eng* 33(6): 302–307.
<https://doi.org/10.1007/BF02385390>
19. *Semenova OA, Machinskaya RI* (2016) Assessing Regulatory Components of the Cognitive Performance in Children Aged 5–10 with EEG Patterns of the Limbic System Non-Optimal Functioning. *Zh Vyssh Nerv Deiat Im I P Pavlova* 66(4): 458–469.
<https://doi.org/10.7868/S0044467716040109>
20. *Лукашевич ИП, Мачинская РИ, Шкловский ВМ* (2004) Особенности вегетативной регуляции и характер судорог у детей с заиканием. *Физиол человека* 30(4): 50–53. [*Lukashevich IP, Machinskaya RI, Shklovskij VM* (2004) Features of autonomic regulation and the nature of seizures in children with stuttering. *Human Physiol* 30(4): 50–53. (In Russ)].
21. *Semenova OA, Machinskaya RI* (2015) The influence of the functional state of brain regulatory systems on the efficiency of voluntary regulation of cognitive activity in children: ii. neuropsychological and eeg analysis of brain regulatory functions in 10–12-year-old children with learning difficulties. *Human Physiol* 41(5): 478–486.
<https://doi.org/10.1134/S0362119715050126>
22. *Жирмунская ЕА* (1991) Клиническая электроэнцефалография. Обзор литературы и перспективы использования метода. М. “МЭЙБИ”. [*Zhirmunskaya EA* (1991) Clinical Electroencephalography. Literature Review and Prospects for Using the Method M. “MEJBI”. (In Russ)].
23. *Goldman-Rakic PS, Porrino LJ* (1985) The primate mediodorsal (MD) nucleus and its projection to the frontal lobe. *J Comp Neurol* 242(4): 535–560.
<https://doi.org/10.1002/cne.902420406>
24. *Seeber M, Cantonas LM, Hoevels M, Sesia T, Visser-Vandewalle V, Michel CM* (2019) Subcortical electrophysiological activity is detectable with high-density EEG source imaging. *Nat Commun* 10(1): 753.
<https://doi.org/10.1038/s41467-019-08725-w>
25. *Gatev P, Wichmann T* (2009) Interactions between cortical rhythms and spiking activity of single basal ganglia neurons in the normal and parkinsonian state. *Cereb Cortex* 19(6): 1330–1344.
<https://doi.org/10.1093/cercor/bhn171>
26. *Benjamini Y, Hochberg Y* (1995) Controlling the false discovery rate: a practical and powerful approach to multiple testing. *J R Stat Soc Ser B Methodol* 57 (1): 289–300.
<https://doi.org/10.2307/2346101>
27. *Bezrukikh MM, Loginova ES, Patsalis EM* (2015) Children with impaired cognitive development: complex assessment and Intervention. *Human Physiol* 41(4): 356–366.
<https://doi.org/10.1134/S0362119715040040>
28. *Hughes JR* (1994) EEG in Clinical Practice. Second edition. Boston. Butterworth-Heinemann.
29. *Connemann BJ, Mann K, Lange-Asschenfeldt C, Ruchow M, Schreckenberger M, Bartenstein P, Gründer G* (2005) Anterior limbic alpha-like activity: a low-resolution electromagnetic tomography study with lorazepam challenge. *Clin Neurophysiol* 116(4): 886–894.
<https://doi.org/10.1016/j.clinph.2004.11.015>
30. *Boldyreva GN* (2018) Atypical forms of cerebral α -activity in the case of lesions in regulatory structures of the human brain. *Human Physiol* 44(3): 246–256.
<https://doi.org/10.1134/S0362119718020032>
31. *Lozano-Soldevilla D* (2018) On the physiological modulation and potential mechanisms underlying parieto-occipital alpha oscillations. *Front Comput Neurosci* 12: 23.
<https://doi.org/10.3389/fncom.2018.00023>
32. *Remer J, Croteau-Chonka E, Dean DC, D’Arpino S, Dirks H, Whiley D, Deoni SCL* (2017) Quantifying cortical development in typically developing toddlers and young children, 1–6 years of age. *Neuroimage* 153: 246–261.
<https://doi.org/10.1016/j.neuroimage.2017.04.010>
33. *Цехмистренко ТА, Василева ВА, Шумейко НС, Черных НА* (2009) Структурные преобразования коры больших большого мозга и мозжечка человека в постнатальном онтогенезе. В кн: Развитие мозга и формирование познавательной деятельности ребенка. Фарбер ДА, Безруких ММ (ред). М. Изд-во Московск психолого-социального института. Воронеж “Модэк”. 9–63 [*Cekhmistrenko TA, Vasileva VA, Humejko NS, Herynh NA* (2009) Structural changes of the human cerebral cortex and cerebellum in postnatal ontogenesis. In: Brain development and formation of cognitive activity. Farber DA, Bezrukikh MM (red). M. Publ House of the Moscow Psychol and Social Institute. Voronezh “Modek”. 9–63. (In Russ)].
34. *Tsekhmistrenko TA, Chernykh NA* (2013) Developmental Characteristics of The Microstructure of Layer V of the Frontal Cortex in Humans. *Neurosci Behav Physiol* 43: 582–586.
<https://doi.org/10.1007/s11055-013-9775-3>

35. *Алферова ВВ* (1990) Отражение возрастных особенностей функциональной организации мозга в электроэнцефалограмме покоя. В кн: Структурно-функциональная организация развивающегося мозга. Фарбер ДА, Семенова ЛК, Алферова ВВ (ред). Л. Наука. 45–65. [*Alferova VV* (1990) Reflection of age-related features of the functional organization of the brain in the resting electroencephalogram. In: Structural and functional organization of the developing brain. Farber DA, Semenova LK, Alferova VV (red). L. Nauka. 45–65. (In Russ)].
36. *Бетелева ТГ, Дубровинская НВ, Фарбер ДА* (1977) Сенсорные механизмы развивающегося мозга. М. Наука. [*Beteleva TG, Dubrovinskaya NV, Farber DA* (1977) Sensory Mechanisms of the Developing Brain. M. Nauka (In Russ)].
37. *Латаш П* (1968) Гипоталамус, приспособительная активность и электроэнцефалограмма. М. Наука [*Latash P* (1968) Hypothalamus, Adaptive Activity and Electroencephalogram. M. Nauka. (In Russ)].
38. *Фарбер ДА, Алферова ВВ* (1972) Энцефалограмма детей и подростков. М. Педагогика [*Farber DA, Alferova VV* (1972) Electroencephalogram in Children and Adolescents. M. Pedagogika. (In Russ)].
39. *Ahmadi M, Kazemi K, Kuc K, Cybulska-Klosowicz A, Zakrzewska M, Racicka-Pawlukiewicz E, Helfroush MS, Aarabi A* (2020) Cortical source analysis of resting state EEG data in children with attention deficit hyperactivity disorder. *Clin Neurophysiol* 131(9): 2115–2130. <https://doi.org/doi:10.1016/j.clinph.2020.05.028>
40. *Бражник ЕС, Виноградова ОС, Каранов АМ* (1984) Регуляция тета-активности септальных нейронов корковыми и стволовыми структурами. Журн высш нерв деятельн им ИП Павлова 34(1): 71–80. [*Brazhnik ES, Vinogradova OS, Karanov AM* (1984) Regulation of the theta activity of septal neurons by cortical and brain stem structures. *Zh Vyssh Nerv Deiat Im IP Pavlova* 34(1): 71–80. (In Russ)].
41. *Orekhova EV, Stroganova TA, Posikera IN, Elam M* (2006) EEG theta rhythm in infants and pre-school children. *Clin Neurophysiol* 117(5): 1047–1062. <https://doi.org/doi:10.1016/j.clinph.2005.12.027>
42. *Переслени ЛИ, Рожкова ЛА* (1996) Нейрофизиологические механизмы нарушений прогностической деятельности у детей с трудностями обучения. Дефектология 5: 15–22. [*Peresleni LI, Rozhkova LA* (1996) Neurophysiological Mechanisms of Prognostic Disturbances in Children with Learning Difficulties. *Defektologiya* 5: 15–22. (In Russ)].
43. *Kim J, Woo J, Park YG, Chae S, Jo S, Choi JW, Jun HY, Yeom YI, Park SH, Kim KH, Shin HS, Kim D* (2011) Thalamic T-type Ca(2)+ channels mediate frontal lobe dysfunctions caused by a hypoxia-like damage in the prefrontal cortex. *J Neurosci* 31(11): 4063–4073. <https://doi.org/doi:10.1523/JNEUROSCI.4493-10.2011>
44. *Sarnthein J, Jeanmonod D* (2007) High thalamocortical theta coherence in patients with Parkinson's disease. *J Neurosci* 27(1): 124–131. <https://doi.org/doi:10.1523/JNEUROSCI.4493-10.2011>
45. *Мельников МЕ* (2021) Один феномен с множеством интерпретаций: асимметрия лобного альфа-ритма ЭЭГ у здоровых людей. Часть I. Успехи физиол наук 52(3): 56–80. [*Mel'nikov ME* (2021) A single phenomenon with a multitude of interpretations: eeg frontal alpha asymmetry in healthy people. Part I. *Uspekhi fiziol nauk* 52(3): 56–80. (In Russ)]. <https://doi.org/doi:10.31857/S0301179821030036>
46. *Threadgill AH, Gable PA* (2018) Resting beta activation and trait motivation: Neurophysiological markers of motivated motor-action preparation. *Int J Psychophysiol* 127: 46–51. <https://doi.org/doi:10.1016/j.ijpsycho.2018.03.002>
47. *Kropotov JD* (2016) *Functional Neuromarkers for Psychiatry*. Acad Press. <https://doi.org/doi:10.1016/C2012-0-07144-X>
48. *Chiang CT, Ouyang CS, Yang RC, Wu RC, Lin LC* (2020) Increased Temporal Lobe Beta Activity in Boys With Attention-Deficit Hyperactivity Disorder by LORETA Analysis. *Front Behav Neurosci* 14: 85. <https://doi.org/doi:10.3389/fnbeh.2020.00085>
49. *Rozhkova LA* (2008) EEG spectral power of young schoolchildren with perinatal pathology of the CNS. *Human Physiol* 34(1): 22–32. <https://doi.org/doi:10.1007/s10747-008-1003-0>
50. *Loo SK, Hale TS, Macion J, Hanada G, McGough JJ, McCracken JT, Smalley SL* (2009) Cortical activity patterns in ADHD during arousal, activation and sustained attention. *Neuropsychologia* 47(10): 2114–2119. <https://doi.org/doi:10.1016/j.neuropsychologia>

51. *Ogawa T, Sonoda H, Ishiwa S, Goto K, Kojou M, Sawaguchi H, Wakayama K, Suzuki M* (1989) Developmental characteristics of the beta waves of EEG in normal healthy children. *No To Hattatsu* 21(5): 424–429.
52. *Biau E, Kotz SA* (2018) Lower Beta: A Central Coordinator of Temporal Prediction in Multimodal Speech. *Front Hum Neurosci* 12: 434.
<https://doi.org/10.3389/fnhum.2018.00434>
53. *Weiss S, Mueller HM* (2012) “Too Many betas do not Spoil the Broth”: The Role of Beta Brain Oscillations in Language Processing. *Front Psychol* 3: 201.
<https://doi.org/10.3389/fpsyg.2012.00201>
54. *Williams D, Tijssen M, Van Bruggen G, Bosch A, Insola A, Di Lazzaro V, Mazzone P, Oliviero A, Quartarone A, Speelman H, Brown P* (2002) Dopamine-dependent changes in the functional connectivity between basal ganglia and cerebral cortex in humans. *Brain* 125(Pt 7): 1558–1569.
<https://doi.org/10.1093/brain/awf156>
55. *Lofredi R, Okudzhava L, Irmen F, Brücke C, Huebl J, Krauss JK, Schneider GH, Faust K, Neumann WJ, Kühn AA* (2023) Subthalamic beta bursts correlate with dopamine-dependent motor symptoms in 106 Parkinson’s patients. *NPJ Parkinsons Dis* 9(1): 2.
<https://doi.org/10.1038/s41531-022-00443-3>
56. *Iskhakova L, Rappel P, Deffains M, Fonar G, Marmor O, Paz R, Israel Z, Eitan R, Bergman H* (2021) Modulation of dopamine tone induces frequency shifts in cortico-basal ganglia beta oscillations. *Nat Commun* 12(1): 7026.
<https://doi.org/10.1038/s41467-021-27375-5>
57. *Sharott A, Magill PJ, Harnack D, Kupsch A, Meissner W, Brown P* (2005) Dopamine depletion increases the power and coherence of beta-oscillations in the cerebral cortex and subthalamic nucleus of the awake rat. *Eur J Neurosci* 21(5): 1413–1422.
<https://doi.org/10.1111/j.1460-9568.2005.03973.x>

EEG Analysis of the Functional State of the Brain in 5- to 7-Year-Old Children

Yu. N. Komkova^{a, *}, G. A Sugrobova^b, and M. M. Bezrukikh^a

^a*Institute of Developmental Physiology RAE, Moscow, Russia*

^b*Penza State University, Penza, Russia*

**e-mail: julie.komkova@gmail.com*

The study is aimed at assessing individual and age-related features of the functional state of various parts of the brain and the patterns of their ontogenetic changes based on the structural analysis of resting-state electroencephalogram (EEG) patterns in 5- to 7-year-old children. The study involved 266 children, who were divided into different age groups: Group 1–5 years old (mean age 4.98 ± 0.33), Group 2–6 years old (mean age 6.03 ± 0.35), and Group 3–7 years old (mean age 6.85 ± 0.22). Alpha-rhythm parameters recorded mainly in the occipital areas may serve as an indicator for the functional maturation of the brain. Significant age-related changes in the alpha-rhythm parameters have been revealed. The presence of a regular alpha-rhythm with a frequency of 8 to 10 Hz increases from 5 to 7 years of age. The occurrence of the alpha-rhythm of reduced frequency significantly decreases by the age of 7 years, and the occurrence of the polyrhythmic alpha-rhythm – by the age of 6 years. These changes are caused both by complications of the structural and functional organization of the cerebral cortex at the cellular level, which occur throughout the studied age period, and the improvement of its relationships with subcortical structures. A decrease in the occurrence of high-amplitude alpha-range electrical activity (EA) with signs of hypersynchrony in the caudal regions may indicate the maturation of the system of nonspecific activation of the brainstem reticular formation from 5 to 7 years of age. Age dynamics is also manifested in a significant decrease in the EEG occurrence of theta-range EA, and its zonal distribution in 5- to 7-year-old children aged. Such changes specify the process of progressive formation of functional connections between individual areas of the cortex, as well as the cortex and subcortical structures, in particular thalamo-cortical ones. The occurrence of alpha-range EA (less than 5.0%) and beta-range EA (about 13.0%) arranged topographically in the anterior cortex did not differ significantly with age. However, generalized EEG activity in the form of different frequency range waves, which characterizes the functional

state of predominantly hypothalamic structures, occurs reliably more often in 7-year-old children rather than in 5-year-old children. Such dynamics is presumably associated with an increased reactivity of the hypothalamic-pituitary system in response to adaptive stresses caused by the transition to systematic learning and can be considered as a distinctive feature of this age period. Due to great restructuring of the brain functioning, all its structures become especially sensitive to high intellectual and emotional stress, which is characteristic of preschool children nowadays. The novelty of this study is highlighted by the identification of patterns, structure and nature of EA changes in 5- to 7-year-old normotypical children's brain to assess the functional state of the cortex and regulatory brain systems. The research results based on a large sample of children, growing up in modern social and cultural conditions, would provide guidance for the formation of age standards.

Keywords: electroencephalogram, children, rhythms, electrical/bioelectrical activity, cerebral cortex, subcortical structures, functional connections